UNIVERSIDADE FEDERAL DE MINAS GERAIS
ESCOLA DE VETERINÁRIA
PROGRAMA DE PÓS-GRADUAÇÃO EM CIÊNCIA ANIMAL

Ellen Jacques Mendes

Análise de hemopatógenos em tamanduá-bandeira *(Myrmecophaga tridactyla)* e em seus potenciais reservatórios, cães e gatos, em zonas de reabilitação e pós soltura na região rural de Uberlândia, Minas Gerais

Belo Horizonte
2023

Ellen Jacques Mendes

Análise de hemopatógenos em tamanduá-bandeira *(Myrmecophaga tridactyla)* e em seus potenciais reservatórios, cães e gatos, em zonas de reabilitação e pós soltura na região rural de Uberlândia, Minas Gerais

Versão final

Dissertação apresentada ao Programa de Pós-Graduação em Ciência Animal da Escola de Veterinária da Universidade Federal de Minas Gerais, como requisito parcial para a obtenção do título de Mestre em Ciência Animal.

Área de concentração: Medicina Veterinária Preventiva. Diagnóstico, epidemiologia e controle das doenças dos animais.

Orientadora: Profª. Drª Júlia Angélica Gonçalves da Silveira

Belo Horizonte

2023

Mendes, Ellen Jacques ,1984-

M538a Análise de hemopatógenos em tamanduá-bandeira (Myrmecophaga tridactyla) e em seus potenciais reservatórios, cães e gatos, em zonas de reabilitação e pós soltura na região rural de Uberlândia, Minas Gerais /Ellen Jacques Mendes. – 2023.

104 f.

Orientadora: Júlia Angélica Gonçalves da Silveira

Dissertação (Mestrado) apresentada à Faculdade de Medicina Veterinária da UFMG, como requisito parcial para obtenção do título de Mestre.

Bibliografias: f:67 a 99

Anexos: f:100 a 103.

1. Animais Domésticos - Teses - 2. Virologia veterinária - Teses - 3. Leishmaniose Visceral - Teses - I. Silveira, Júlia Angélica Gonçalves da - II. Universidade Federal de Minas Gerais, Escola de Veterinária - III. Título.

CDD – 636.089

Bibliotecária responsável Cristiane Patrícia Gomes CRB 2569
Biblioteca da Escola de Veterinária, UFMG.

UNIVERSIDADE FEDERAL DE MINAS GERAIS
ESCOLA DE VETERINÁRIA
COLEGIADO DO PROGRAMA DE PÓS-GRADUAÇÃO EM CIÊNCIA ANIMAL

FOLHA DE APROVAÇÃO

ELLEN JACQUES MENDES

Dissertação submetida à banca examinadora designada pelo Colegiado do Programa de Pós-Graduação em CIÊNCIA ANIMAL, como requisito para obtenção do grau de MESTRE em CIÊNCIA ANIMAL, área de concentração Medicina Veterinária Preventiva.

Aprovado(a) em 31 de agosto de 2023, pela banca constituída pelos membros:

Dr.(a). Júlia Angélica Goncalves da Silveira - Orientador(a)

Dr.(a). Camila de Valgas e Bastos Castro

Dr.(a). Simone Magela Moreira

Documento assinado eletronicamente por **Julia Angelica Goncalves da Silveira**, **Professora do Magistério Superior**, em 31/08/2023, às 16:20, conforme horário oficial de Brasília, com fundamento no art. 5º do Decreto nº 10.543, de 13 de novembro de 2020.

Documento assinado eletronicamente por **Camila de Valgas e Bastos Castro**, **Professora do Magistério Superior**, em 31/08/2023, às 16:24, conforme horário oficial de Brasília, com fundamento no art. 5º do Decreto nº 10.543, de 13 de novembro de 2020.

Documento assinado eletronicamente por **Simone Magela Moreira**, **Usuário Externo**, em 04/09/2023, às 11:03, conforme horário oficial de Brasília, com fundamento no art. 5º do Decreto nº 10.543, de 13 de novembro de 2020.

A autenticidade deste documento pode ser conferida no site https://sei.ufmg.br/sei/controlador_externo.php?acao=documento_conferir&id_orgao_acesso_externo=0, informando o código verificador **2577601** e o código CRC **C4F70B17**.

A minha família, por todo amor e carinho.

AGRADECIMENTOS

Primeiramente aos meus guias e Orixás, por sempre me acompanharem, sem vocês nada disso seria possível.

À minha família, em especial minha mãe Rosimeire, minhas irmãs Carolina, e de muito longe mas sempre online a Gabriela, e as minhas tias Rosilene e Rosângela. Vocês são a minha base, certamente sem vocês eu não teria chegado até aqui. Ao meu pai, Geraldo, pelo incentivo, mesmo que de longe.

À minha orientadora, Profª Júlia Angélica Gonçalves da Silveira, pela paciência e dedicação durante a execução deste trabalho.

Ao Profº Matias Pablo Juan Szabó, da UFU e todos os seus orientandos, em especial o Rodrigo, que me ajudaram no início da pesquisa com algumas coletas.

À minha querida amiga Anisleidy, sem sua ajuda, paciência, carinho, compreensão, lanchinhos, almoços, juntamente com horas sem fim naquele laboratório, esse trabalho não teria saído dessa forma, certeza que você foi minha maior incentivadora, auxiliar e professora. Vou me recordar com carinho desse nosso encontro, você é muito especial.

Aos meus queridos amigos, muito obrigado por todo momento de distração, sem vocês esses anos teriam um peso muito maior. Amigos do trabalho, Paula, Elisa, Nicholas, Sofia, Luiz Fernando, Luana, Clícia, Camilla, Ítalo e Renatinha. Meus queridos amigos do CETAS, Érika, Jaque, Alice, Magda, Rodrigo, Luiz e Felipe amo tanto vocês, nossos encontros são surreais.

À minha psicóloga Gabriela Santoro, sem você eu tenho certeza de que teria surtado, mas me mantive de pé após nossas conversas.

A todos do laboratório ProtoVet, a animação de vocês aquece o coração, nos momento mais difíceis, vou me recordar com carinho desse lab e de todos que fizeram ou fazem parte dele.

À Anna Clara e Bárbara, sem vocês a leitura das lâminas seria impossível, obrigado pelas horas dedicadas ao microscópio.

À toda equipe do TamanduASAS, IEF, IBAMA, MPMG, e projeto bandeiras e rodovias, pela campanha de castração onde se originou esse trabalho, pela ajuda nas coletas e pelas coletas nos tamanduás-bandeira, sem o apoio de vocês, não teríamos essa pesquisa. Meu muito obrigado e Juliana Magnino, Érika Procópio, Vitor Castro, Keniker Batista e Mariana Catapani

As agências de fomento CNPq e FAPEMIG. Pelo financiamento de parte da pesquisa.

A todos que contribuíram de forma direta ou indireta para a realização deste trabalho.

“Se queremos progredir, não devemos repetir a história, mas fazer uma história nova”.

(Mahatma Gandhi)

RESUMO

Tamanduás-bandeira (*Myrmecophaga tridactyla*) podem se infectar com patógenos comumente diagnosticados em animais domésticos e desenvolver quadros clínicos, subclínicos ou vir a óbito. A disseminação de patógenos é agravada por ações antrópicas, que ocasionam maior proximidade entre a fauna doméstica e silvestre. O objetivo deste trabalho é determinar se os hemopatógenos dos gêneros *Ehrlichia, Babesia, Cytauxzoon, Hepatozoon e Leihsmania* estão circulantes na população de cães, gatos e tamanduás-bandeira presentes no Triângulo Mineiro. Para auxiliar no diagnóstico, foram realizadas técnicas de detecção direta como esfregaço sanguíneo com sangue periférico fresco, testes moleculares como a Reação em Cadeia da Polimerase (PCR) e sequenciamento nucleotídico, além do teste de triagem imunocromatográfico TR DPP® Leishmaniose Visceral Canina para detecção indireta de *Leishmania infantum*. Obteve-se um total de 13 amostras de tamanduá-bandeira, 77 amostras de cão e 39 amostras de gato, provenientes da zona rural de Uberlândia. Foram vizualizados trofozoítos e merozoítos, sugestivos de *Babesia* sp., inclusões plaquetárias basofílicas sugestivas de *Anaplasma platys* e gamontes sugestivos de *Hepatozoon canis*. Os piroplasmas estavam presentes em 61,33% das amostras de cão e 10,25% das amostras de gatos, na PCR, utilizando o *primer* para triagem. Nenhuma amostra foi positiva para *Cytauxzoon felis* e *Babesia vogeli* na PCR específica. *Hepatozoon* esteve presente em 19,48% das amostras de cão na PCR, e o sequenciamento nucleotídico de algumas amostras positivas confirmou a espécie *H.canis*. Somente uma amostra de cão foi positiva para *Ehrlichia* monocítica, sendo que o sequenciamento confirmou a espécie *E.canis*. Todas as amostras testadas no TR DPP®, foram negativas.O tamanduá-bandeira está classificado como vulnerável no Brasil, sendo a espécie foco de programas de monitoramento e conservação. É importante conhecer as doenças que podem afetar a espécie, entre elas os patógenos compartilhados com animais domésticos, direcionando assim estratégias para aperfeiçoar ações para sua conservação.

Palavras-chave: Xenarthra. Hemopatógenos. Conservação. Animais domésticos.

ABSTRACT

Giant anteaters *(Myrmecophaga tridactyla)* can become infected with pathogens commonly diagnosed in domestic animals, leading to clinical, subclinical, or fatal outcomes. The spread of pathogens is exacerbated by anthropogenic activities, which result in closer proximity between domestic and wild fauna. The objective of this study is to determine if hemoparasites of the genera *Ehrlichia, Babesia, Cytauxzoon, Hepatozoon*, and *Leishmania* are circulating in the population of dogs, cats, and giant anteaters present in the Triângulo Mineiro region. Direct detection techniques such as peripheral blood smears with fresh blood, molecular tests like Polymerase Chain Reaction (PCR) and nucleotide sequencing, as well as the TR DPP® Canine Visceral Leishmaniasis immunochromatographic screening test for indirect detection of *Leishmania infantum* were performed to aid in diagnosis. A total of 13 samples from giant anteaters, 77 samples from dogs, and 39 samples from cats, all from the rural area of Uberlândia, were obtained. trophozoites and merozoites suggestive of *Babesia* sp., basophilic platelet inclusions suggestive of *Anaplasma platys,* and gamonts suggestive of *Hepatozoon canis* were visualized. Piroplasms were present in 61.33% of dog samples and 10.25% of cat samples in PCR using the screening primer. No samples were positive for *Cytauxzoon felis* and *Babesia vogeli* in the specific PCR. *Hepatozoon* was present in 19.48% of dog samples in PCR, and nucleotide sequencing of some positive samples confirmed the species as *H. canis*. Only one dog sample tested positive for *Ehrlichia* monocitica, with sequencing confirming the species as *E. canis*. All samples tested with TR DPP® were negative. The giant anteater is classified as vulnerable in Brazil and is the focus of monitoring and conservation programs. It is important to be aware of the diseases that can affect this species, including pathogens shared with domestic animals, in order to direct strategies for its conservation.

Keywords: Xenarthra. Hemoparasites. Conservation. Domestic animals.

LISTA DE QUADROS

Quadro 1. Espécies de *Ehrlichia*, seus hospedeiros vertebrados, invertebrados e distribuição geográfica, conhecidos…….……25

Quadro 2. Hospedeiros definitivos conhecidos mundialmente do gênero *Hepatozoon* spp. em vertebrados…….…...33

Quadro 3. Localidade de origem dos tamanduás-bandeira.....41

Quadro 4. Sequência de iniciadores a serem utilizados para identificação dos gêneros de hemoparasitos……..….46

Quadro 5. Controles positivos utilizados durante as reações de PCRs. Amostras com a classificação confirmada por sequenciamento nucleotídico……...……..…47

Quadro 6. Temperatura padronizada de cada etapa do ciclo da PCR…….....48

LISTA DE TABELAS

Tabela 1. Funções desempenhadas por cães e gatos na comunidade de Tenda dos Morenos.50
Tabela 2. Detecção molecular de hemopatógenos, cães e gatos domésticos.....52
Tabela 3. Relação de Tamanduás-bandeira, sexo dos animais e datadas coletas. …….55

ANEXOS

Anexo I. Certificado da Comissão de Ética no Uso de Animais (CEUA).....……....……98
Anexo II. Termo de Consentimento do Responsável Pelo(s) Animal(s).....…..…..……..99
Anexo III. Officio Parceria Projeto Asas e TamanduAsas.……...…..…....100
Anexo IV. Questionário……...……..101

LISTA DE FIGURAS

Figura 1. Tamanduá-bandeira (*Mymecophaga tridactyla*).....18
Figura 2. Distribuição do *Myrmecophaga tridactyla* nas Américas, sendo considerado possivelmente extinto em algumas regiões, demarcadas de vermelho.....19
Figura 3. Ciclo biológico de *Babesia* sp.....28
Figura 4. Ciclo biológico esquemático de *C. felis*.....31
Figura 5. Ciclo biológico de *Hepatozoon canis*.....34
Figura 6. Forma promastigota de *Leishmanias* sp e forma amastigota de *Leishmanias* sp.....37
Figura 7. Ciclo biológico da *Leishmania* sp.....38
Figura 8. Localização geográfica do Parque Estadual do Pau Furado – PEPF (18º49'7.896"S 48º9'57.168"W), RPPN Retiro Águas Vivas (18º49'18.552"S 48º6'41.04"W) e comunidade Tenda dos Morenos (18º51'17.028"S 48º8'34.224"W) 40
Figura 9: Demarcação das cidades originárias dos Tamanduás-bandeira, no Estado de Minas Gerais.....42
Figura 10. Coleta e identificação de amostras sanguíneas de animais domésticos durante a campanha de castração "CãoViencia", na comunidade Tenda do Moreno, realizada em dezembro de 2021.....43
Figura 11. Teste imunocromatográfico *Dual Path Plataform* (DPP®) 45
Figura 12. Organograma esquematizando os PCR's genérico e específico, utilizados no presente estudo.....47
Figura 13. Fotomicrografia do esfregaço sanguíneo de cão corada com kit de coloração rápida. Na figura observa-se, indicado com a seta gamonte sugestivo de *Hepatozoon* sp., no interior de um neutrófilo. Aumento de 1000x.....51
Figura 14. Fotomicrografia do esfregaço sanguíneo de cão corada com kit de coloração rápida. Nas figuras A e B observa-se, indicado com a seta, os merozoítos sugestivos de *Babesia* sp., no interior de hemácias. Na figura C observa-se indicado com a seta os merozoítos sugestivos de *Babesia* sp., livres, fora do eritrócito. Em todas as fotos o piroplasma possui formato de vírgula. Aumento de 1000x.....51
Figura 15. Fotomicrografia do esfregaço sanguíneo de cão, corada com kit de coloração rápida. Na figura observa-se, indicado com a seta, inclusão plaquetária basinofílica sugestivas de *Anaplasma platys*. Aumento de 1000x.....52

Figura 16. Gel de agarose 1.5% onde pode-se observar uma amostra positiva para os *primers* NS16SCH1F/NS16SCH1R e NS16SCH2F/NS16SCH2R. Coluna C+ controle positivo (*Ehrlichia canis);* Coluna: 03 amostras positiva, com formação de banda na altura do fragmento esperado (443pb); Coluna C- controle negativo…….....53
Figura 17. Gel de agarose 1.5% onde pode-se observar algumas amostras positivas para os *primers* RIB 19/20 e BabRumF/R. Coluna C+ controle positivo (*Babesia bigemina);* Colunas: 01, 02, 03, 04, 05 e 08 amostras positivas, com formação de banda na altura do fragmento esperado (430pb); Coluna C- controle negativo…….....…….....53
Figura 18. Gel de agarose 1.5% onde pode-se observar uma amostra positiva para *primer* BTH-1F/BTH-2R. Coluna C+ controle positivo (*Hepatozoon canis);* Colunas: 02, 05, 09, 13, 14 e 15 amostra positiva, com formação de banda na altura do fragmento esperado (486pb); Coluna C- controle negativo…….....…….....54
Figura 19. Resultado do teste TR DPP® Leishmaniose Visceral Canina……..55

LISTA DE SIGLAS

IBAMA - Instituto Brasileiro do Meio Ambiente e dos Recursos Naturais Renováveis

ICMBio - Instituto Chico Mendes de Conservação da Biodiversidade

IEF - Instituto Estadual de Florestas

CETAS – Centro de Triagem de Animais Silvestres

IUCN - International Union for Conservation of Nature

EDTA - Ethylenediamine tetraacetic acid

MPMA - Ministério Público de Meio Ambiente

PAN – Plano de Ação Nacional

PMMA - Polícia Militar de Meio Ambiente

PCR- Reação em Cadeia da Polimerase

PEPF - Parque Estadual do Pau Furado

TR DPP - Teste Rápido Dual Path Platform

RPPN – Reserva Particular do Patrimônio Natural

UCs – Unidades de conservação

EUA – Estados Unidos da América

IPB – Instituto Pet Brasil

OIE – Organização Mundial de Saúde Animal

FAO - Organização das Nações Unidas para Alimentação e Agricultura

OMS – Organização Mundial de Saúde

LT - Leishmaniose tegumentar

LV – Leishmaniose visceral

ONG – Organização não Governamental

GPS - Global Positioning System

DNA – Ácido Desoxirribonucleico

Pb – Pares de Base

V – Volts

TAE – Tris-Acetato-EDTA

BLAST - *Basic Local Alignment Search Tool*

NCBI - *National Center for Biotechnology Information*

µm – Micrômetro

SUMÁRIO

1. INTRODUÇÃO 15
2. OBJETIVOS 17
2.1 Objetivo Geral 17
2.2 Objetivos Específicos 17

3. REVISÃO DE LITERATURA 17
3.1 Tamanduá-bandeira 17
3.2 Interação entre animais silvestres e domésticos no entorno de Unidades de Conservação 21
3.3 Ectoparasitos em cães, gatos e tamanduás-bandeira 23
3.4 Hemopatógenos 24
3.4.1 Família Anaplasmataceae 24
3.4.2 Ordem Piroplasmida 26
3.4.2.1 *Babesia* 26
3.4.2.2 *Cytauxzoon* 29
3.5 Família Hepatozoidae 32
3.5.1 *Hepatozoon* 32
3.6 Família Trypanosomatidae 35
3.6.1 *Leishmania* 35

4. MATERIAL E MÉTODOS 39
4.1 Considerações éticas 39
4.2 Área de estudo 39
4.3 Animais do estudo 41
4.4 Coleta de sangue em cães, gatos e tamanduás-bandeira 43
4.5 Pesquisa direta de hemopatógenos em esfregaço sanguíneo 44
4.6 Teste Sorológico 44
4.6.1 TR DPP® Leishmaniose Visceral Canina (Bio-Manguinhos/Fiocruz, Brasil) 44
4.7 Análises Moleculares 45
4.7.1 Extração de DNA 45

4.7.2 Reação em Cadeia da Polimerase (PCR) 45
4.7.3 Purificação e sequenciamento nucleotídico 48
4.8 Análise de dados 49

5. RESULTADOS 49
6. DISCUSSÃO 56
7. CONCLUSÃO 64
REFERÊNCIAS 65

1 INTRODUÇÃO

O tamanduá-bandeira *(Myrmecophaga tridactyla)* é um mamífero da superordem Xenarthra, presente em quase todos os biomas brasileiros, Pantanal, Cerrado, Caatinga, Mata Atlântica e Amazônia. Apesar dessa ampla distribuição, sua população está em constante ameaça, estando classificado como vulnerável de acordo com a IUCN (International Union for Conservation of Nature) (OLIVEIRA et al., 2020). Ao longo dos últimos anos a população reduziu cerca de 30%, em todo território (MIRANDA, 2014). No Cerrado a espécie está em declínio, sendo a principal causa o desmatamento para cultivo de soja e milho (MIRANDA et al., 2015).

O desmatamento juntamente com a degradação, a fragmentação dos habitats, atropelamentos e queimadas, decorrentes das atividades humanas, emergem como os principais desafios enfrentados pela espécie em nosso país. Estas atividades têm colocado em risco a sustentabilidade e a preservação do tamanduá-bandeira (MIRANDA, 2008). Esses animais possuem características que a tornam mais sensíveis às alterações de hábitat e à pressão antrópica, como um baixo potencial reprodutivo, baixa taxa metabólica, temperatura corporal e especificidade da dieta, composta basicamente de cupins e formigas (BRAGA et al., 2014; PAN, 2020).

Muitas doenças infecciosas têm sido desencadeadas por transformações nas dinâmicas ecológicas entre patógenos e seus hospedeiros. Essas mudanças podem ser originadas naturalmente ou devido a influências humanas, como a expansão de fronteiras agropecuárias e agrícolas, a fragmentação dos biomas, a poluição, entre outros fatores. Essas alterações nos ecossistemas propiciam um aumento no contato entre patógenos e novas populações de hospedeiros, e a pressão da seleção natural favorece a prevalência de patógenos que se adaptem a essas novas condições ambientais (PATZ et al., 2000; DASZAK et al., 2001).

Cães e gatos podem impactar a fauna nativa através da predação, competição, hibridização e transmissão de doenças (YOUNG et al., 2011). Esses animais são portadores de diversos patógenos potencialmente nocivos. Alguns patógenos possuem influência direta sobre populações de espécies selvagens. Esses animais podem transmitir, ser reservatório ou amplificadores de alguns agentes, podendo levar algumas espécies silvestres ao risco de extinção (JORGE et al. 2010). Alguns estudos visando esses patógenos, tem se destacado como um tema importante entre pesquisadores da conservação (MIRANDA, 2008; CALCHI et al., 2020). Avaliar a situação sanitária e manejo de cães e gatos residentes no entorno de

áreas de preservação ambiental, são essenciais para planejamento de estratégias de proteção a fauna silvestre nativa (HELIODORO et al., 2019). Animais silvestres também podem servir de fonte de infecção para animais domésticos, é preciso avaliar as condições sanitárias desses animais antes da reintrodução, a fim de conhecer e prevenir possíveis riscos sanitários (JORGE et al., 2008).

Identificar potenciais patógenos compartilhados entre a fauna doméstica e silvestre, presentes em áreas de preservação ambiental, avaliar as condições, riscos de transmissão e desenvolvimento de doenças, é fundamental para implementar programas de manejo dos animais domésticos no entorno das UC´s (HUGHES; MACDONALDS, 2013). Existem hoje no Brasil iniciativas desenvolvidas, por diversos grupos para a conservação do tamanduá-bandeira, a exemplo das promovidas pelo Projeto Bandeiras e Rodovias, o Instituto Tamanduá, o Instituto Jurumi e o Projeto TamanduASAS. Todos eles compostos por equipes multidisciplinares que atuam em várias áreas para a preservação e conservação da espécie.

Assegurar a conservação das espécies brasileiras da fauna e da flora, juntamente com seus respectivos habitats, desempenha um papel fundamental na garantia da sustentabilidade dos recursos naturais e na preservação dos serviços ecossistêmicos vitais para o bem-estar humano. O Brasil, com sua imensa biodiversidade, ostenta uma posição de destaque na responsabilidade pela conservação da natureza. Nesse contexto, a implementação de ações de conservação que visem mitigar o risco de extinção das espécies ameaçadas é de suma importância para o meio ambiente e para a sociedade brasileira como um todo (MMA, 20–).

Diante disso o presente trabalho tem como principal objetivo a pesquisa de hemopatógenos em tamanduás-bandeira, inseridos em um projeto de reabilitação, soltura e monitoramento, e em cães e gatos domésticos provenientes de uma comunidade carente, próximos a uma RPPN, onde são realizadas a soltura dos tamanduás-bandeira, e um Parque Estadual, na zona rural de Uberlândia.

2 OBJETIVOS

2.1 Objetivo Geral

Avaliar a ocorrência de *Hepatozoon* spp., *Babesia* spp., *Cytauxzoon* spp., *Ehrlichia* spp. e *Leishmania.* Em tamanduás-bandeira em processo de reabilitação e monitoramento, e em cães e gatos domésticos.

2.2 Objetivos Específicos

- Determinar a ocorrência dos hemopatógenos dos gêneros *Hepatozoon*, *Babesia*, *Cytauxzoon, Ehrlichia*, e *Leishmania*;
- Verificar possíveis diferenciações entre espécies de *Hepatozoon* spp., *Babesia* spp., *Cytauxzoon* spp., e *Ehrlichia* spp. Presentes nos mamíferos envolvido no estudo.

3 REVISÃO DE LITERATURA

3.1 Tamanduá-bandeira

O tamanduá-bandeira (*Myrmecophaga tridactyla*) pertence a Superordem Xenarthra que atualmente é dividida nas Ordens Pilosa (tamanduás e preguiças) e Cingulata (tatus) (ICMBio, 2018). Os tamanduás fazem parte da família Myrmecophagidae e no Brasil há ocorrência de três espécies: o tamanduá-bandeira (*Mymecophaga tridactyla*), tamanduá-mirim (*Tamandua tetradactyla*) e o tamanduaí (*Cyclopes* spp.) (MIRANDA et al., 2014, 2017). Tamaduás-bandeira são animais que se caracterizam por ter pelagem densa, ausência total de dentes, focinho longo e cônico, orelhas e olhos pequenos, negros, membros torácicos fortes e com garras protegidas no apoio plantar, sendo este seu único meio de defesa e auxiliar na procura por alimento, foto 1 (MIRANDA, 2014). Apresentam baixo metabolismo e baixa temperatura corporal, o que influencia diretamente no seu padrão de atividade diária, sendo ativo em apenas um período do dia, a depender da temperatura do ambiente. Possui hábitos terrestres, baixa dispersão ao longo do dia, potencial reprodutivo reduzido, atinge a maturidade sexual aos dois anos, tendo somente um filhote por ano. De hábito solitário, só se encontram acompanhados no período reprodutivo e durante a amamentação, que nessa

espécie se estende até o sexto mês do filhote (MIRANDA, 2014; CALCHI et al., 2020; TESSARI, 2021).

Figura 1: Tamanduá-bandeira (*Mymecophaga tridactyla*) reabilitado e monitorado, pelo projeto TamanduAsas. Foto: Aurélio Gomes.
Fonte: https://www.nobilisfauna.com/projetos/tamanduasas

São endêmicos do continente americano, ocorrendo na América do Sul e norte da América Central. Estando na categoria de vulnerável, de acordo com a lista vermelha de espécies ameaçadas da IUCN, em todo território que ocupa nas Américas, sendo considerado extinto em algumas partes conforme a figura 2 (MIRANDA et al., 2014). As principais ameaças para a espécie são atropelamento, caça predatória, ataque de cães domésticos, perda de habitat pelo desmatamento e queimadas.

Figura 2: Distribuição do *Myrmecophaga tridactyla* nas Américas, sendo considerado possivelmente extinto em algumas regiões, demarcadas de vermelho.
Fonte: https://www.iucnredlist.org/species/14224/47441961#geographic-range

Em alguns estudos publicados recentemente no Brasil, pode-se observar que esses animais são acometidos por diversos patógenos como, vírus, principalmente o Morbilivirus, considerado altamente letal para essa espécie (ASHPOLE et al., 2020; GRANJEIRO et al., 2020; SOUZA et al., 2022), hemoparasitos (SEBASTIANI, 2018: CALCHI et al., 2020), protozoários (SEBASTIANI, 2018; PENA et al., 2020), bactérias (MIRANDA et al., 2014), além de ectoparasitos (FRANK et al., 2012; SZABÓ et al., 2019; EZQUIAGA et al., 2021) e endoparasitos (ARENALES et al., 2020; OLIVEIRA et al., 2020). Afecções que podem levar a um declínio na população, a depender do grau de parasitemia (MACEDO et al., 2022).

O Instituto Chico Mendes de Conservação da Biodiversidade (ICMBio) aprovou por meio da Portaria n° 534/2022, o Plano de Ação Nacional para a Conservação do Tamanduá-bandeira, Tatu-canastra e Tatu-bola – PAN Tamanduá-bandeira e Tatus. Com o objetivo de promover a conservação das espécies de Xenartros brasileiros ameaçadas de extinção (PAN, 2020). As estratégias para a conservação da espécie envolvem a realização de pesquisas sobre o *status* populacional, criação e manutenção de Unidades de Conservação (UCs), implantação

de corredores ecológicos, educação ambiental principalmente de comunidades próximos a UCs e a promoção de alternativas de desenvolvimento sustentável (FERREIRA et al., 2011).

No ano de 2017 uma parceria entre Instituto Estadual de Florestas (IEF), o Ministério Público do Meio Ambiente (MPMA) e Projeto Bandeiras e Rodovias, foi criado e idealizado o Projeto TamanduASAS, no estado de Minas Gerais, que consiste basicamente em criar, reabilitar e realizar solturas monitoradas de tamanduás-bandeira. Todos os animais do projeto são filhotes, a maioria deles órfãos de mães vítimas de atropelamento. Esses animas são criados enquanto filhotes e jovens, em diversos centros de triagens e centros de reabilitação no estado de Minas Gerais. Ao atingirem um ano a um ano e meio de vida, eles são encaminhados para Uberlândia onde vão se integrar ao projeto. Sendo essa uma alternativa de destinação responsável que proporciona a não permanência em cativeiro de tamanduás nascidos em vida-livre. O TamanduASAS conta também com parcerias para o desenvolvimento de projetos de pesquisa, de educação ambiental, de proteção à biodiversidade e de conservação dos tamanduás-bandeira, essas ações fazem parte do PAN-Tamanduá-bandeira e Tatus (IEF, 2019; NOBILIS, 2020).

Antes da soltura, os animais aptos passam por um minucioso exame clínico, avaliação sanitária e exame de imagem (ultrassom). O colete de monitoramento é então colocado no animal, para que ele se adapte ao mesmo. Após esse período de adaptação os animais são reintroduzidos, de forma branda, onde as portas dos recintos permanecem abertas caso o animal não se sinta seguro em algum momento, contando com alimentação em comedouros externos ao recinto, como forma de suporte para a adaptação à vida livre (SILVA et al., 2021b). Após a soltura, eles são monitorados toda semana por cerca de um ano e meio a dois anos, a depender da durabilidade da bateria do colete, com equipamentos de rastreamento via GPS – Iridium modelo TGW-4470-4. Fabricado pela Telonics Inc, localizado no Arizona, EUA. O GPS gera coordenadas, enviadas diariamente, indicando onde o animal passou. Nessa fase o principal objetivo é avaliar a sobrevivência, adaptação e estado geral de saúde dos animais. São realizadas, caso necessário, capturas. Com o monitoramento, obtém-se dados sobre a capacidade de busca por alimento e água, interação com seres humanos e outros animais (domésticos e silvestres), deslocamento, dispersão, busca e estabelecimento de um território e reprodução (IEF, 2019; NOBILIS, 2020; SILVA et al., 2021a).

3.2 Interação entre animais silvestres e domésticos no entorno de Unidades de Conservação - UCs

As Unidades de Conservação são divididas em duas categorias: Unidade de Proteção Integral e Unidade de Uso Sustentável. A Unidade de Proteção Integral engloba: Estação Ecológica, Reserva Biológica, Parque Nacional, Monumento Natural e Refúgio de Vida Silvestre. Na Unidade de Uso Sustentável tem-se: Área de Proteção Ambiental, Área de Relevante Interesse Ecológico, Floresta Nacional, Reserva Extrativista, Reserva de Fauna, Reserva de Desenvolvimento Sustentável e Reserva Particular do Patrimônio Natural (BRASIL, 2000).

Cada vez mais os seres humanos estão adentrando novos ambientes, com o crescente aumento populacional, e consequente processo de antropização, ocorrendo uma elevação expressiva na população de mamíferos domésticos no entorno de áreas preservadas (BUTTKE et al., 2015). Esses animais podem atuar como predadores (RANGEL et al., 2013; PEREIRA et al., 2019), transmissor de patógenos (CURI et al., 2006, 2014; LESSA et al., 2016) além de competirem por recursos com animais silvestres (CAMPOS et al., 2007; LESSA et al., 2016).

As espécies invasoras são a segunda maior causa de extinção de espécies nativas, perdendo apenas para supressão de habitat (GUTIÉRREZ, 2006; DUEÑAS et al., 2018). Cães e gatos domésticos são espécies invasoras no Brasil e consideradas um problema atual em UCs (ROMA et al., 2020). Segundo o Instituto Pet Brasil (IPB), na última pesquisa realizada em 2021, há no Brasil cerca de 58,1 milhões de cães e 27,1 milhões de gatos, estando o país em segundo lugar no *ranking* mundial em números de cães e gatos, perdendo apenas para os Estados Unidos da América (IPB, 2021). O abandono de animais domésticos é frequente e comum. As causas de abandono estão geralmente relacionadas, problemas comportamentais dos animais, estilo de vida dos proprietários, falta de espaço na moradia, desconhecimento sobre as responsabilidades e custos gerados pela manutenção do animal (ALVES et al., 2013). Animais domésticos abandonados frequentemente criam colônias e podem se tornam ferais, perpetuando no ambiente selvagem (LACERDA et al., 2009).

Cães e gatos são portadores de diversos patógenos potencialmente nocivos à fauna silvestre (HELIODORO et al., 2020). Áreas próximas a UCs abrigam uma diversidade enorme de fauna e flora silvestre endêmica e atraem muitos turistas adeptos ao ecoturismo (BRANDÃO, 2020). Conhecer esses patógenos é imprescindível para a manutenção desses animais no entorno de áreas preservadas, para planejamento de ações protetivas e preventivas

em relação a fauna nativa (AMBRÓSIO et al., 2013; CURI et al., 2014a; RODRIGUES et al., 2017; HELIODORO et al., 2020).

Vários estudos têm demonstrado que o cão e o gato doméstico são frequentemente encontrados em áreas rurais próximos a unidades de preservação ambiental em todo país (LACERDA et al., 2009; CARVALHO et al., 2013; PASCHOAL et al., 2012; VILELA et al., 2014; LESSA et al., 2016; LAURINDO et al., 2017; MACHADO et al., 2022). Esses animais podem atuar como espécie sentinela, transportadora e ou reservatório de vários patógenos de importância zoonótica (NAVA, 2008; PINTER et al., 2008; CURI et al., 2014a, 2014b, 2016; PEREZ, 2015; CAMPOS et al., 2020). Animais domésticos podem transmitir diversos patógenos para os animais silvestres, levando algumas espécies vulneráveis ao risco de extinção, o contrário também pode ocorrer (DASZAK et al., 2000; ASHPOLE et al., 2020; HELIODORO et al., 2020). Monitorar esses animais, principalmente próximos a UCs é fundamental para a saúde coletiva (ALBUQUERQUE et al., 2020).

A região do Triângulo Mineiro é uma das mais atingidas no estado pelo desmatamento ao longo dos anos devido ao intenso uso agropecuário e produção de monoculturas (MACHADO et al., 2007). Entre as cidades de Uberlândia e Araguari, está a primeira Unidade de Conservação (UC) da região o Parque Estadual do Pau Furado (PEPF), com ocorrência predominante de vegetação característica do bioma Cerrado, e fragmentos de Floresta Estacional Decidual, Mata Ciliar e Cerrado sentido restrito (IEF, 2011). As áreas ao redor, do parque, são habitadas por moradores de quatro comunidades e uma Reserva Particular do Patrimônio Natural (RPPN).

No século 19 o médico patologista alemão, Rudolf Virchow já afirmava que entre medicina humana e animal não deveria haver divisórias, sendo um dos primeiros a observar as doenças e/ou infecções transmitidas para o homem através dos animais (zoonoses). Em 2008, com o objetivo de realizar um trabalho integrado a Organização Mundial da Saúde (OMS), Organização Mundial da Saúde Animal (OIE) e Organização das Nações Unidas para alimentação e agricultura (FAO), alertaram que a prevenção e o controle de patógenos na produção animal, podem evitar muitas doenças. Eles também afirmaram que muitas delas podem ser combatidas por meio da atuação integrada entre a Medicina Veterinária, Medicina Humana e outros profissionais da saúde. Surgiu então o termo *One Health* ou Saúde Única, que traduz a união entre Saúde animal, humana e ambiental (OIE, 20--).

3.3 Ectoparasitos em cães, gatos e tamanduás-bandeira

Ectoparasitos são artrópodes, de várias espécies, comumente encontrados na pele, pelos e cavidade de animais e seres humanos, necessitando dos hospedeiros para sobrevivência e perpetuação da espécie (WALL; SHEARER, 2001). Em mamíferos, silvestres e domésticos, os ectoparasitos hematófagos mais comuns são piolhos, pulgas, ácaros, dípteros e carrapatos (LABRUNA et al., 2002; STALIVIERI et al., 2009; FIGUEIREDO et al., 2010; BASTOS et al., 2016; OLIVEIRA et al., 2021). Os ectoparasitos exercem basicamente dois tipos de relação com os hospedeiros, sendo elas: parasitos obrigatórios: nesse tipo de relação o ectoparasito é totalmente dependente do hospedeiro durante todo o seu ciclo evolutivo, ele vai se reproduzir, alimentar e viver em apenas um único ser. Já na relação parasitos facultativos: o ectoparasito vai viver apenas em alguns momentos no hospedeiro, para alimentação ou cópula, neste caso ele não depende totalmente de um único hospedeiro, podendo, em algumas espécies, ao longo da sua vida ter acesso a outros hospedeiros, de espécies diferentes ou a mesma espécie e em alguns casos os seres humanos (WALL; SHEARER, 2001).

Ectoparasitos são capazes de veicular inúmeros patógenos, sendo neste caso, conhecidos como vetores (OLIVEIRA et al., 2021), São considerados vetor biológico ou vetor mecânico de alguns patógenos como: vírus, bactérias, protozoários, endoparasitos e fungos, alguns de grande importância zoonótica a exemplo de: *Yersinia pestis* (Peste Bubônica), *Rickettsia rickettsii* (Febre Maculosa), Arbovírus (Febre Amarela, Dengue, Zika e Chikungunya), *Leishmania* spp. (Leishmaniose), *Trypanosoma* spp. (Doença de Chagas e Doença do Sono), *Borrelia burgdorferi* (Doença de Lyme) , *Ehrlichia* (Erliquiose), *Babesia* spp. (Babesiose) e *Dirofilaria* spp. (Dirofilariose) (DUMLER et al., 2007; SILVA; LANGONI, 2009; ISMAIL et al., 2010; RODRIGUES et al., 2014; LOPES et al., 2014; DANTAS-TORRES; ONTRATO, 2015; AVELAR et al., 2019; WAKED et al., 2022). Sendo responsáveis também por carrear patógenos que acometem várias espécies de mamíferos silvestres e domésticos como, *Hepatozoon* e *Cytauxzoon* (ANDRÉ et al., 2009, 2010a, 2015; ARRAIS et al., 2021).

O conhecimento dos ectoparasitos que acometem em cães e gatos residentes em áreas rurais e próximos a UCs é uma ferramenta importante para estratégias preventivas e de controle dos mesmos e dos patógenos transmitidos por eles (SILVA et al., 2017; JORGE et al., 2010). Alguns estudos relatam a presença de carrapatos: *Amblyomma ovale, A.sculptum, A.aureolatum, Rhipicephalus sanguineus, R.microplus* e pulgas: *Ctenocephalides felis* e

C.canis, em animais domésticos moradores de áreas rurais com acesso a UCs (RODRIGUES et al., 2008; QUEIROGAS et al., 2010; SILVA et al., 2017; VILLEGAS, 2019). Em tamanduás os principais ectoparasitos encontrados são carrapatos: *Amblyomma* sp., *Amblyomma auricularium*, *A.dubitatum, A.calcaratum*, *A.nodosum*, *A.sculptum, A.ovale, R.microplus, R.sanguineus* e pulgas *Equidofagos* sp., *Xenopsylla cheopis* (LABRUNA et al., 2002; DANTAS-TORRES et al., 2006a; FIGUEIREDO et al., 2010; FRANK et al., 2012; MARTINS et al., 2017; SZABO et al., 2019; GUILLEMI et al., 2020).

3.4 Hemopatógenos

Os hemopatógenos são parasitas intracelulares obrigatórios, acomete células do sistema hematopoiético, podendo se multiplicar e desenvolver em hemácias, leucócitos e plaquetas, a depender do agente. São transmitidos através de vetores, em sua maioria invertebrados. Constituídos basicamente de várias espécies de bactérias, protozoários e vírus. Alguns desses agentes podem afetar seres humanos e animais (OTRANO, DANTAS-TORRES; LEAL et al., 2015)

3.4.1 Família Anaplasmataceae

A família Anaplasmataceae compreende os gêneros *Ehrlichia, Anaplasma, Cowdria, Wolbachia* e *Neorickettsia* (DUMLER et al., 2001; LASTA et al., 2013). É composta de bactérias gram-negativas, intracelulares obrigatórias, formando corpúsculos de inclusão no interior das células do hospedeiro, se replicando no interior destes corpúsculos. As células acometidas são leucócitos, eritrócitos, plaquetas e células endoteliais, dependendo da espécie do patógeno (NICHOLSON, 2018). Dentro dessas células infectadas formam microcolônias denominadas mórulas (CALCHI et al., 2020). Podem causar doença branda a severa acometendo mamíferos silvestres, domésticos e seres humanos (BAKKERN et al., 2006).

O gênero *Ehrlichia* foi descrito pela primeira vez em cães na Argélia no ano de 1935 por Donatien e Letosquard, após observarem casos agudos de febre e anemia em vários cães. No entanto, somente durante a Guerra do Vietnã (1968 a 1970) foi então caracterizada pelos Médicos Veterinários do serviço militar dos Estados Unidos, ao observarem uma epizootia que acometeu mais de 300 cães em serviço militar, esses animais adoeceram e/ou morreram (HUXOLL et al., 1970). No Brasil, o primeiro relato ocorreu no ano de 1973, em cães na

cidade de Belo Horizonte (COSTA et al., 1973). Atualmente consiste em seis espécies descritas: *E. canis, E. chaffeensis, E. ewingii, E. muris, E. minasensis* e *E. ruminantium*, infectam uma ampla gama de mamíferos domésticos, silvestres e humanos. Sendo algumas delas consideradas zoonoses emergentes, como *E. chaffeensis, E. ewingii, E. muris* e *E. canis* (DUMLER et al., 2001; ISMAIL et al., 2010; CABEZAS-CRUZ et al., 2012).

A bactéria é transmitida no repasto sanguíneo de vetores artrópodes hematófagos, principalmente carrapatos (CALCHI et al., 2020). Quando o carrapato suscetível realiza o repasto em um animal infectado, a bactéria é ingerida juntamente e vai penetrar nas células da parede intestinal do vetor, onde ocorre a primeira replicação. Posteriormente migram até as glândulas salivares, invadem o epitélio e sofrem uma nova replicação, ficando assim na secreção salivar, sendo transmitida ao hospedeiro vertebrado em um novo repasto sanguíneo (SILVA, 2015). Ao entrar na corrente sanguínea do hospedeiro vertebrado, a bactéria invade as células mononucleares ou granulocíticas, formando um vacúolo no citoplasma, onde ocorre a multiplicação por fissão binária (ISMAIL et al., 2010). Na microscopia óptica observa-se uma mórula e ou colônia bacteriana nesse vacúolo (VIEIRA et al., 2011).

A erliquiose é uma enfermidade de regiões tropicais, temperadas e subtropicais, devido ao vetor principal, os carrapatos da família Ixodidae, estarem presentes nessas regiões (ALMOSNY, 2002). Conforme descrito no quadro pode-se observar os vetores, principais hospedeiros e a distribuição geográfica das seis espécies já conhecidas de *Ehrlichia* sp.

Quadro 1: Espécies de *Ehrlichia*, seus hospedeiros vertebrados, invertebrados e distribuição geográfica, conhecidos.

Espécie	**Vetor**	**Hospedeiro vertebrado**	**Distribuição geográfica**	**Referência**
Ehrlichia canis	*Rhipicephalus sanguineus*	Canídeos	Distribuição Mundial	Costa et al., 1973.
Ehrlichia chaffeensis	*Amblyomma americanum*	Humanos e Ruminantes	América do Norte (algumas evidências de infecção na América do Sul, África e Ásia)	Ismail et al., 2010. Silveira, 2011.
Ehrlichia ruminantium	*Amblyomma* sp.	Ruminantes	África e América do Norte	Matos et al., 2019.
Ehrlichia ewingii	*Amblyomma americanum* e	Humanos e Canídeos	América do Norte (algumas evidências	Ismail et al., 2010. Yabsley et al., 2011.

	Dermacentor variabilis		de infecção na África e na Ásia)	
Ehrlichia muris	*Ixodes* sp.	Roedores e Humanos	América do Norte e Ásia	Allerdice et al., 2016.
Ehrlichia minasensis	*Rhipicephalus microplus*	Ruminantes Canídeos Equinos	Brasil	Cruz et al., 2012. Melo et al., 2021. Muraro et al., 2021

Várias espécies de *Ehrlichia* já foram descritas em animais silvestres no Brasil, em felinos (ANDRÉ et al., 2010b, 2012; WIDNER et al., 2011), canídeos (ANDRÉ et al., 2012), primatas (CÂNDIDO et al., 2023), capivaras (MELO et al., 2021), roedores (BENEVENUTE et al., 2017), marsupiais (MELO et al., 2016; GUIMARÃES et al., 2018; ANDRÉ et al., 2022), quatis (SOUZA et al., 2017a), cervídeos (MACHADO et al., 2006; SILVEIRA et al., 2011), xenarthra (CALCI et al., 2020), porém a maioria dos estudos utilizaram a detecção de somente uma parte do gene da bactéria e as mesmas são descritas como *Ehrlichia* sp., ou não foram totalmente caracterizadas.

3.4.2 Ordem Piroplasmida

A ordem Piroplasmida engloba protozoários dos gêneros *Theileria, Babesia, Rangelia* e *Cytauxzoon*, que acometem animais domésticos, silvestres e seres humanos (SCHEEG et al., 2016).

3.4.2.1 *Babesia*

A babesiose é uma doença cosmopolita causada por protozoários, intraeritrocitários, pertencente ao filo Apicomplexa, ordem Piroplasmida, gênero *Babesia*. O gênero possui mais de 100 espécies descritas (BIRKENHEUER., 2012). Infecta animais domésticos, silvestres e algumas espécies os seres humanos, podendo causar hemólise grave e em alguns casos pode levar ao óbito (BANETH et al., 2020). O microbiologista Romeno Victor Babes no ano de 1888 descreveu pela primeira vez um microrganismo cocóide, parasitando eritrócitos de bovinos e posteriormente, observou um microrganismo semelhante, em células de ovinos, o que acreditou ser uma bactéria, que ele nomeou de *Haematococcus bovis*. Em 1893 Starcovici, aluno de Babes, reavaliou o parasito e percebeu que não se tratavam de bactérias e

sim protozoários, então descreveu a espécie *Babesia bovis,* dando o nome ao gênero de *Babesia* em homenagem a Victor Babes. Nesse mesmo ano Smith e Kilborne estudando o agente da febre do Texas, concluíram que se tratava de um agente semelhante ao descrito por Babes, e o denominaram de *Babesia bigemina,* elucidaram pela primeira vez a relação da transmissão de um protozoário por um artrópode, o carrapato.

Os ixodideos são os principais vetores sendo muito importantes para a manutenção da doença, pois neles vai ocorrer a transmissão transovariana, o que não ocorre com outros piroplasmas (HOMER et al., 2000; JALOVECKA et al., 2018). Ao realizar o repasto sanguíneo o carrapato vai inocular no hospedeiro vertebrado, os esporozoítos presentes nas glândulas salivares, estes esporozoítos ao cair na corrente sanguínea vão penetrar nas hemácias e por fissão binária vão se dividir em 2 a 4 merozoítos. Após essa divisão os eritrócitos vão se romper e os merozoítos vão invadir outras hemácias saudáveis, essa multiplicação vai se seguir até a morte do hospedeiro ou o sistema imunológico entrar em ação e conseguir conter a infecção. Alguns merozoítos não vão se dividir e se diferenciam em gametócitos dentro das hemácias (MEHLHORN et al., 1984; UILENBERG et al., 2006). Os carrapatos vão se infectar ao realizar o repasto sanguíneo em um hospedeiro vertebrado infectado, os gametócitos vão invadir as células intestinais do carrapato e nesse local a esporogonia ou reprodução sexuada ocorre, gerando esporocinetos que vão através da hemolinfa do vetor em direção as glândulas salivares, ovários e outros órgãos. Nas glândulas salivares os esporocinetos vão originar os esporozoítos e nos ovários os esporocinetos vão invadir os óvulos infectando assim a próxima geração de carrapatos. Quando o carrapato for se alimentar ocorre a maturação dos esporozoítos na glândula salivar. Algumas espécies de *Babesia* podem permanecer em várias gerações de carrapatos, mesmo que eles não se infectem novamente, somente pelo fato de conseguir fazer a transmissão transovariana (UILENBERG et al., 2006; CHAUVIN., 2009; JALOVECKA et al., 2018). Conforme figura 3.

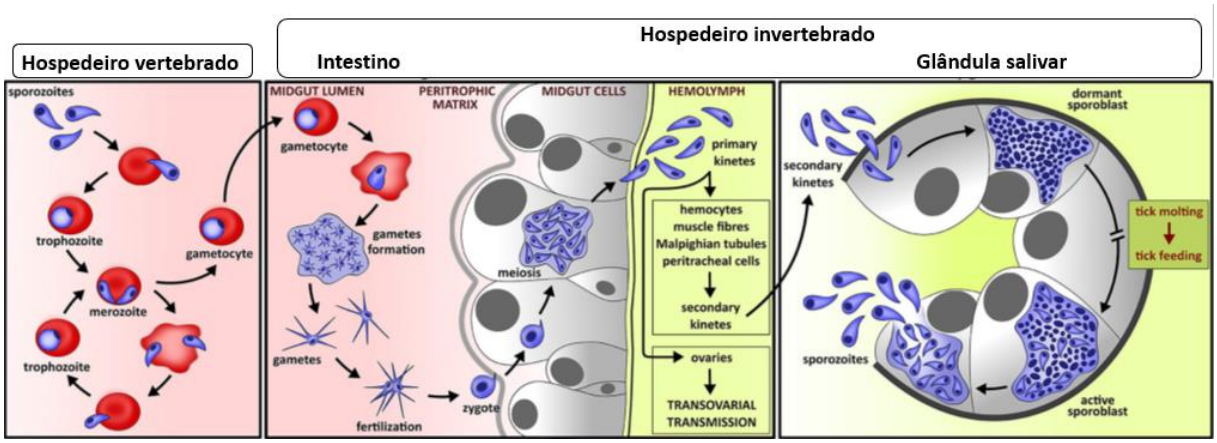

Figura 3: Ciclo biológico de *Babesia* sp. (Adaptado de JALOVECKA et al., 2018).

Os ixodídeos dos gêneros *Rhipicephalus, Amblyomma, Dermacentor*, *Haemaphysalis*, e *Ixodes* são os vetores conhecidos que atuam na transmissão de *Babesia* pelo mundo (AYOOB et al., 2010; VISHWAKARMA et al., 2018). No Brasil assim como na América do Sul, *Rhipicephalus sanguineus* é o principal vetor de *Babesia vogeli,* principal protozoário responsável pela babesiose canina (TRAPP et al., 2006; DANTAS-TORRES et al., 2006b; ARAÚJO et al., 2015; DI-CATALDO et al., 2020).

Em cães domésticos já foram descritas várias espécies com distribuição mundial como *B. vogeli*, *B. canis*, *B. rossi, B. gibsoni, B. conradae, B. vulpes* e *B. negevi* (BOURDOISEAU et al., 2006; TRAPP et al., 2006; KJEMTRUP et al., 2006; DUARTE et al., 2011; BANETH et al., 2015, 2019, 2020; BARBOSA et al., 2019; DI CATALDO et al., 2020). No Brasil *B. vogeli* é relatada como a principal a acometer os cães domésticos (PASSOS et al., 2005; DANTAS-TORRES; FIGUEIREDO, 2006b; ASSAD et al., 2020). Sendo considerada endêmica na zona rural em Minas Gerais (COSTA-JÚNIOR et al., 2009).

A babesia foi relatada pela primeira vez, em felinos silvestres, na América do Norte no estado da Flórida no ano de 2006 (YABSLEY et al., 2006). As espécies conhecidas que infectam felinos silvestres e domésticos, são *B. vogeli, B. felis, B. cati, B. leo,* e *B. microti* (AYOOB et al., 2010; ANDRÉ et al., 2014; BOSMAN et al., 2019). Em animais silvestres o gênero *Babesia* já foi descrito em primatas não humanos (DIAZ et al., 2021), cervídeos (SILVEIRA et al., 2011, 2013; DIAZ et al., 2021), bubalinos (SILVEIRA et al., 2016b), quatis (ESTEVAM et al., 2020) e canídeos (ALVES, 2017; RUAS et al., 2003; MIERZJEWSKA et al., 2021).

3.4.2.2 *Cytauxzoon*

Pertencente a Ordem dos Piroplasmida, família Theileriidae (CRIADO-FORNÈLIO et al., 2004; SCHREEG et al., 2016), o gênero *Cytauxzoon* foi descrito por Wagner em 1976 como uma doença fatal em gatos domésticos no Missouri, Estados Unidos. Até o momento seis espécies foram descritas no mundo *Cytauxzoon felis*, *Cytauxzoon* sp., *C.manul, C.europaeus, C.otrantorum* e *C.banethi* (REICHARD et. al., 2005; TAYLOR et al., 2017; WANG et al., 2017; PANAIT et al., 2021).

Conhecida como citauxzoonose ou "Febre do Lince", inicialmente *Cytauxzoon felis* foi descrito acometendo felinos domésticos e silvestres, norte-americanos, principalmente os linces (*Lynx rufus*) sendo considerado o reservatório natural, pois raramente desenvolve a doença permanecendo assintomático na maioria dos casos (ALVARO-RYBAK et al., 2016; DÍAZ-SÁNCHEZ et al., 2023). Outras espécies também são relatadas como reservatório de *C.felis*, em vida livre como pantera-da-Flórida (*Puma concolor coryi*) e onça-do-Texas (*Puma concolor stanleyana*) (ROTSTEIN et al., 1999). A espécie *C.manul* foi descrita pela primeira vez em gato-de-palla (*Otocolobus manul*) capturados na Mongólia (REICHARD et al., 2005). Em alguns países da Europa *Cytauxzoon* sp. foi detectado em felinos selvagens lince-euroasiático *(Lynx lynx),* gato-selvagem-europeu *(Felis silvestris silvestris)*, lince-ibérico *(Lynx pardinus),* e em felinos domésticos (LUACES et al., 2005; ALHO et al., 2016; GALLUSOVÁ et al., 2016; VERONESI et al., 2016). Recentemente as espécies *C.europaeus, C.otrantorum* e *C.banethi* foram relatadas em felinos silvestres em alguns países da Europa (PANAIT et al., 2021). *Cytauxzoon* sp. foi descrito há alguns anos no Brasil em felinos silvestres cativos (PEIXOTO et al., 2007; ANDRE et al., 2009; FILONI et al., 2012), gatos domésticos domiciliados e não domiciliados (ANDRÉ et al., 2015, 2017; PALMER et al., 2022; RAIMUNDO et al., 2023) e felinos silvestres de vida livre (FURTADO et al., 2017; FAGUNDES-MOREIRA et al., 2022).

Na América do Norte os vetores ou hospedeiros invertebrados de *C. felis* são os ixodideos *Dermacentor variabilis* e *Amblyomma americanum* (WIKANDER et al., 2020). Sendo *A. americanum* considerado o vetor principal (REICHARD et al., 2009, 2010; YANG et al., 2023). No Brasil, assim como na Europa não há ocorrência dos artrópodes citados acima, sendo assim ainda não está elucidado qual o vetor do *Cytauxzoon* nessas regiões (ANDRÉ et al., 2015; PALMER et al., 2022; FAGUNDES-MOREIRA et al., 2022; WILLI et al., 2022).

O ciclo de vida do *Cytauxzoon* spp. ainda não está bem elucidado, mas sabe-se que ao realizar o repasto sanguíneo, no vertebrado, o carrapato inocula, no felino, os esporozoítos presentes na glândula salivar. No hospedeiro definitivo os esporozoítos vão invadir macrófagos e sofrer esquizogonia, resultando na formação de vários esquizontes maduros, que vão se diferenciar em merozoítos, estes rompem os macrófagos e são liberados na corrente sanguínea. Nessa fase exoeritrocítica é formado um esquizonte único e grande em macrófagos. Responsável pelos sinais clínicos mais severos da doença pela oclusão de vasos sanguíneos pelas células parasitadas. Macrófagos carregados de esquizontes podem ser encontrados em praticamente qualquer tecido do corpo, sendo particularmente numerosos nos pulmões, baço e fígado. Essas células parasitadas tornam-se bastante aumentadas e são tipicamente encontradas no lúmen dos vasos ou no subendotélio (MEINKOTH e KOCAN, 2005).

Os merozoítos invadem os eritrócitos, se multiplicam, rompem os eritrócitos, liberando os merozoítos, que invadem novas hemácias, dando continuidade ao ciclo que, se repete diversas vezes (WANG et al., 2017). Alguns merozoítos vão se diferenciar em gametócitos. Quando outro vetor realizar o repasto sanguíneo nesse animal, ele vai se infectar com os gametócitos presentes na circulação.

No intestino do carrapato esses gametócitos se diferenciam em corpos raiados, que se fundem na forma de zigoto diplóide, posteriormente vão amadurecer em cinetos haplóides, e penetrar nas glândulas salivares, onde se multiplicam por fissão binária inúmeras vezes produzindo numerosos esporozoítos, que são a forma infectante para felinos domésticos e silvestres, completando assim o ciclo (figura 4) (WANG et al., 2017; WIKANDER et al., 2023).

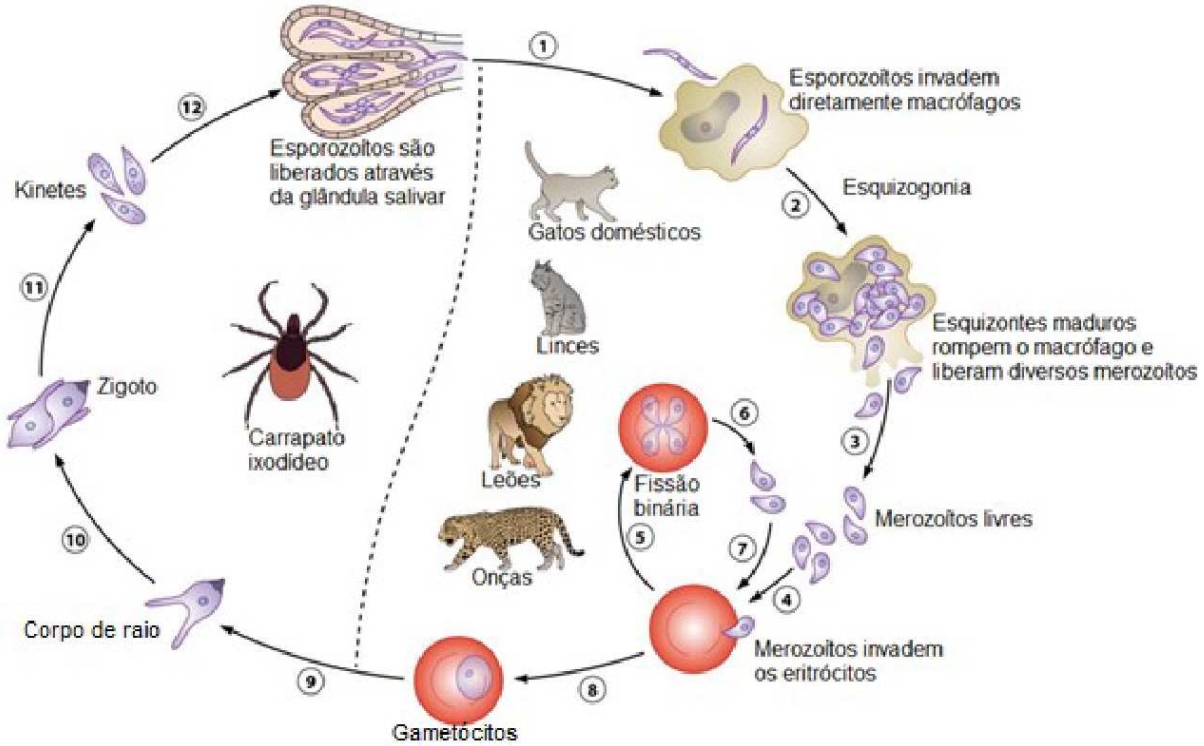

Figura 4: Ciclo biológico esquemático de *Cytauxzoon felis.* (adaptado de WANG et al, 2017).

Na América do Norte, a citauxzoonose é relatada como uma doença aguda e fatal em felinos domésticos e os sinais clínicos vão de desidratação, letargia, anorexia, depressão, pirexia, dispnéia, crise hemolítica, icterícia e esplenomegalia (COHN; BIRKENHEUER, 2012). Em felinos silvestres a citauxzoonose é relatada como uma infecção sem risco, a maioria dos animais são considerados reservatório do patógeno, mas em alguns casos podem desenvolver a forma grave e vir a óbito (NIETFELD et al., 2002; ÁLVARO-RYBAK et al., 2016). Como já relatado em um filhote de Lince de vida livre, no Kansas (NIETFELD et al., 2002) e em uma tigresa em um zoológico na Flórida (GARNER et al., 1996).

No Brasil, em felinos domésticos, as infecções assintomáticas têm sido mais frequentemente relatadas (ANDRÉ et al., 2015; RAIMUNDO et al., 2023), assim como em felinos silvestres cativos (ANDRÉ et al., 2009; FILONI et al., 2012; SOARES, 2017) e de vida livre (FURTADO et al., 2017; SOARES et al., 2017; FAGUNDES-MOREIRA et al., 2022). No ano de 2007, foi descrita como fatal em dois leões, de um zoológico no Rio de Janeiro (PEIXOTO et al., 2007). Trabalho recente, identificou o patógeno em gatos domésticos sintomáticos no Brasil (PALMER et al., 2022).

Apesar dos felinos silvestres serem considerados os reservatórios naturais de *Cytauxzoon*, alguns relatos de felinos domésticos assintomáticos ou com sinais clínicos leves

e que apresentaram uma boa resposta ao tratamento, podem ser um potencial reservatório (BROWN et al., 2008; WANG et al., 2017; WIKANDER et al., 2020)

3.5 Família Hepatozoidae

3.5.1 *Hepatozoon*

A hepatozoonose é a enfermidade causada por protozoários do gênero *Hepatozoon* pertencente ao Filo Apicomplexa, Família Hepatozoidae. Foi descrito pela primeira vez em 1905 na Índia por Bentley ao observar células polimorfonucleares em cães, no mesmo ano James ao analisar sangue periférico de seis cães, observou o protozoário no citoplasma de leucócitos, classificando como *Leucocytozoon canis* (SMITH, 1996; BANETH, 2006; BANETH et al., 2007). O ciclo de vida do gênero foi descrito pela primeira vez por Miller em 1908, ao observar o estágio cístico no fígado de ratos de laboratório. Somente em 1910 Wenyon sugeriu a troca de nome de *Leucocytozoon* para *Hepatozoon,* pois ele identificou o hemoparasito em outras espécies além dos cães e infectando outras células que não somente os leucócitos (O'DWYER, 2011). Em 1996 Smith descreveu mais de 300 espécies, sendo 46 em mamíferos o restante em anuros, répteis e aves (BANETH, 2011; SMITH, 1996).

A família Hepatozoidae é composta por protozoários, hemoparasitos intracelulares que parasitam principalmente eritrócitos de aves, répteis, anfíbios e mamíferos, tendo neste último táxon, predileção por leucócitos (MARQUES et al., 2022). Os animais representantes dos táxons citados são considerados hospedeiros intermediários e em alguns casos como hospedeiros paratênicos (BANETH, 2011; SMITH, 1996). Os vetores ou hospedeiros definitivos, são basicamente artrópodes sugadores como carrapatos, ácaros, mosquitos, pulgas e piolhos, conforme descritos no quadro 2 (BENETH, 2003a; MARQUES et al., 2022).

Quadro 2: Hospedeiros definitivos do gênero *Hepatozoon* conhecidos mundialmente.

	GÊNERO	**ESPÉCIE**
Carrapatos	*Amblyomma*	*A. maculatum*
		A. cajennense
		A. triste
		A. ovale
		A. sculptum
		A. americanum
		A.fuscum
		A.rotundatum
	Rhiphicephalus	*R. microplus*
		R. sanguineus sensu lato
	Ornithodoros	*Ornithodoros sp*
Ácaros	*Echinolaelaps*	*E. echidninus*
	Eutrombicula	*E .alfreddugesi*
	Zeterohercon	*Z. oudemasi*
	Ophinyssus	*O. natricis*
Pulgas	*Xenopsylla*	*X. cheops*
Mosquitos	*Culex*	*C. tarsalis*

Fonte: Adaptada de MARQUES et al., 2022

Ao realizar o repasto sanguíneo o hospedeiro definitivo ingere células sanguíneas contendo os gamontes de *Hepatozoon*, no intestino dos artrópodes os gamontes são liberados dos leucócitos e eritrócitos, a depender da espécie, se diferenciam em gametas para dar início ao processo de esporogonia e iniciar a reprodução sexuada, os oocistos provenientes dessa reprodução vão atravessar a parede intestinal e se alojar na hemocele do vetor até se tornar maduro com vários esporocistos 30 a 50 contendo dentro de cada 7 a 14 esporozoítos (BENETH et al., 2001, 2007). Para dar sequência ao ciclo o hospedeiro intermediário precisa ingerir o hospedeiro definitivo ou um paratênico infectado, quando ocorre a ingestão, os oocistos esporulados se rompem no intestino do hospedeiro e os esporozoítos são liberados, atravessam as células da parede intestinal caem na corrente sanguínea ou via linfática, e invadem vários órgãos principalmente medula óssea, baço e linfonodos formando merontes e/ou estágios císticos (DEMONER et al., 2018). Após vários ciclos merogônicos, os

merozoítos formados invadem as células sanguíneas, onde se desenvolvem em gamontes e vão novamente infectar os artrópodes sugadores ao se alimentar (figura 5) (SMITH, 1996).

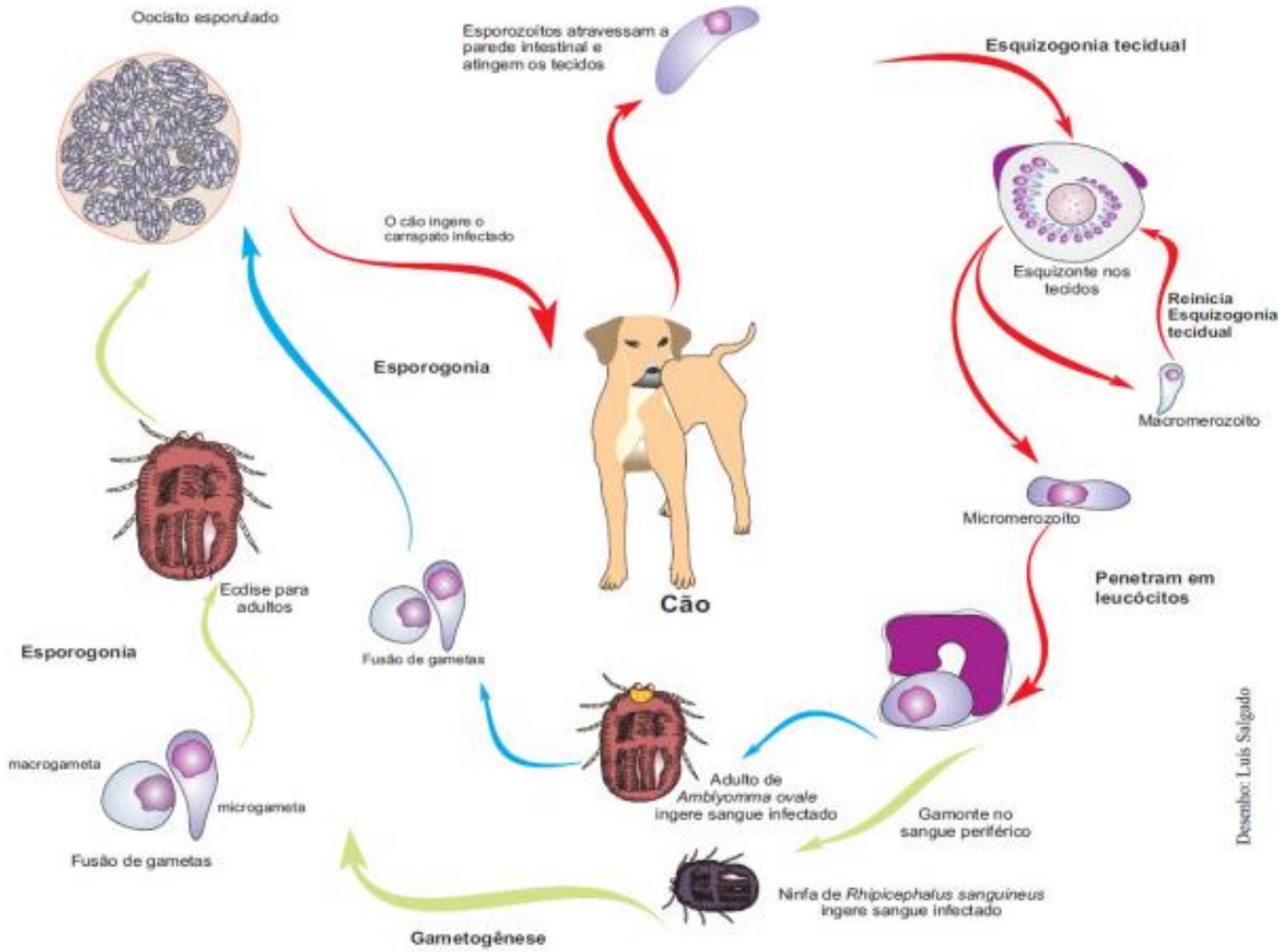

Figura 5: Ciclo biológico de *Hepatozoon canis* (DEMONER et al., 2013).

Até o momento, duas espécies já foram descritas acometendo canídeos silvestres e domésticos: *H.canis e H.americanum* (VINCENT-JOHNSON et al., 1997). Sendo *H.americanum* restrito ao sul dos Estados Unidos, já *H.canis* foi descrito em várias partes do mundo na África, sudoeste da Ásia, sul e leste da Europa e América do Sul e Norte (O'DWYER et al., 2011; FIGUEIREDO et al., 2021). *Hepatozoon canis* pode causar uma doença subclínica, assintomática ou grave, a depender do nível de parasitemia do hospedeiro, na maioria dos casos causa uma doença subclínica, com uma carga parasitária pequena 1 a 5% dos neutrófilos infectados, casos graves, somente quando ocorre alta parasitemia aproximadamente 100% dos neutrófilos parasitados, gerando um quadro de caquexia, anemia, letargia e óbito (BENETH et al., 2003b). *Hepatozoon americanum* é mais agressivo levando o

animal a uma dor muscular induzida por miosite, claudicação grave, atrofia muscular e óbito. Na maioria dos casos, mesmo com uma parasitemia pequena dos neutrófilos cerca de 0,1%, se não houver tratamento pode ser fatal (VINCENT-JOHNSON et al., 1997; BENETH et al, 2003b, 2011).

Hepatozoon canis tem como um dos principais vetores o carrapato *R.sanguineus,* muito encontrado em regiões do mundo de climas temperado, tropical e subtropical, são locais onde há a maior ocorrência desses vetores, e consequentemente maior ocorrência de *H.canis* (CHRISTOPHERS, 1907, 1912; BANETH; WEIGLER, 1997; BANETH et al., 2001). No Brasil os principais vetores para o cão doméstico são o carrapato *R.sanguineus,* principalmente em áreas urbanas (SPOLIDORIO et al., 2009; MIRANDA et al., 2014; OLIVEIRA et al., 2021) em áreas rurais o *A.ovale* (FORLANO et al., 2005; RUBINI et al., 2009). Não se sabe muito sobre a participação do *Rhipicephalus microplus,* como vetor, mas foi encontrado na hemocele de uma fêmea adulta dessa espécie de carrapatos oocistos maduros de *H.canis,* parasitando uma cadela na zona rural (MIRANDA et al., 2011).

Em território brasileiro estudos apontam o *Hepatozoon* spp. acometendo canídeos e felinos doméstico e silvestres (MUNDIN et al., 1229; O'DWYER et al., 2001; CRIADO-FORNELIO et al., 2006; RUBINI et al., 2006; METZGER et al., 2008; ANDRÉ et al., 2010a; BORTOLI et al., 2011; O'DWYER, 2011; SANTOS et al., 2013; ANDRÉ et al., 2015; SILVEIRA et al., 2016a; VAN AS., et al 2020; ARRAIS et al, 2021; OLIVEIRA et al., 2021), répteis (O'DWYER et al., 2013), roedores (WOLF et al., 2016; DEMONER et al., 2016, 2018; GOMES et al., 2017; SOUSA et al., 2017b; PERLES et al., 2019), marsupiais (SILVA et al., 2017; SOUSA et al., 2017b) e quatis (SOUSA et al., 2017b).

3.6 Família Trypanosomatidae

3.6.1 *Leishmania*

O gênero *Leishmania* pertence à ordem Kinetoplastida, família Trypanosomatidae (DANTAS-TORRES et al., 2006a). São protozoários intracelulares obrigatórios de células mononucleares do sistema fagocitário (MINISTÉRIO DA SAÚDE, 2017). Composto por cerca de cinquenta espécies, o gênero *Leishmania* é dividido em dois grandes grupos conforme apresentação clínica: leishmaniose tegumentar (LT) ou cutânea e leishmaniose visceral (LV) ou calazar. A doença é relatada em todo mundo podendo infectar diversas

espécies de mamíferos domésticos, silvestres e seres humanos (BANETH; SOLANO-GALLEGO, 2012). A leishmaniose é uma antropozoonose tropical, considerada uma das dez principais doenças negligenciadas no mundo, com mais de 12 milhões de pessoas infectadas por ano. Aproximadamente 20 espécies são patogênicas para o ser humano. Presente em todos os continentes exceto, Oceania, endêmica em 99 países. No Brasil, Colômbia e Peru são registrados 85% dos casos de LV, de todo o mundo. Sendo, Brasil o país de maior ocorrência, com 93,5% dos casos registrados, no Continente Americano (OPAS, 2022).

A LV é causada por espécies pertencentes ao complexo *L.donovani* (*L.donovani*, *L.chagasi* e *L.infantum*), sendo a forma mais severa da doença, podendo ser altamente letal se não tratada, levando a óbito 90% dos casos. O parasito acomete principalmente fígado, baço e medula óssea. Na América do Sul a doença foi notificada pela primeira vez em 1913 e no Brasil em 1934 em seres humanos, em uma biópsia hepática *post mortem* (COSTA; COSTA, 2014).

Considerada mais branda, a LT possui baixa letalidade sendo que o parasito acomete células da pele, provocando úlceras que após cicatrização deixam lesões permanentes, causando grande prejuízo social em seres humanos (NASCIMENTO; SANTOS., 2020). No Brasil, há ocorrência de sete espécies de leishmanias. As mais importantes são: *Leishmania amazonensis*, *L.guyanensis* e *L.braziliensis* (MINISTÉRIO DA SAÚDE, 2017). Em 1937 Chagas e colaboradores relataram a infecção em cães no Pará, acreditava-se que o reservatório seriam animais silvestres, mas em 1956 Deane descreve o cão doméstico como principal reservatório.

O principal vetor já conhecido das diversas espécies de *Leishmania* são dípteros da subfamília Phlebotominae. Na Europa, Ásia e África, os vetores são espécies do gênero *Phlebotomus* e nas Américas é transmitida por espécies do gênero *Lutzomya* (PIRES, 2018). Popularmente conhecido como mosquito-palha, *Lutzomyia longipalpis* é o principal vetor da LV, no Brasil. Muito encontrado em centros urbanos (LAINSON; RANGEL, 2005; PAULA et al., 2008). A LT pode ser transmitida por diversas espécies de flebotomíneos, principalmente o gênero *Lutzomya,* sendo mais restrita à zona rural e áreas de borda de mata (GALATI, 2003; LEMOS; LIMA, 2005),

Leishmania, apresenta duas formas distintas, sendo no hospedeiro invertebrado encontrada a forma de promastigota de multiplicação extracelular e nos hospedeiros vertebrados a forma de amastigota que multiplica dentro das células do sistema fagocítico, em especial os macrófagos (figura 6) (BANETH; SOLANO-GALLEGO, 2012).

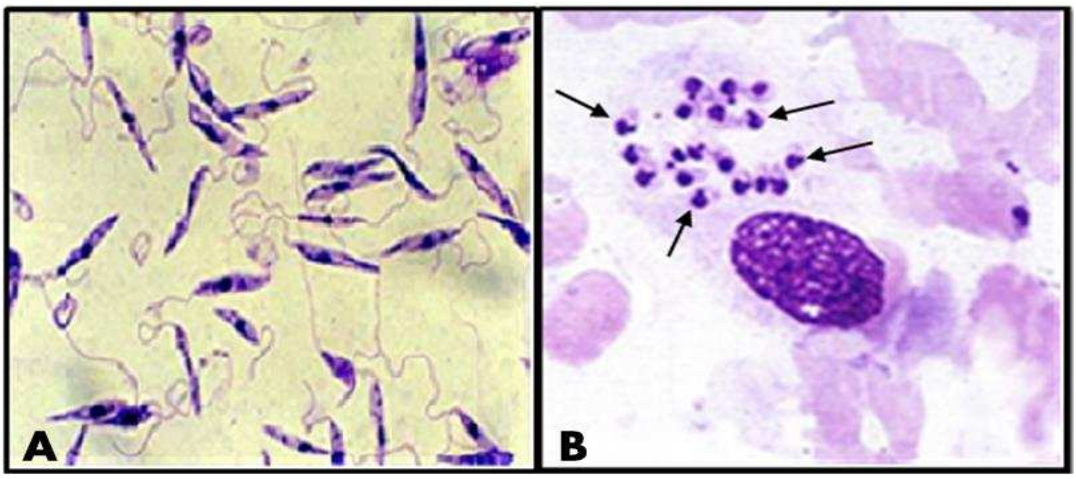

Figura 6: Forma promastigota de *Leishmanias* sp. (A) e forma amastigota de *Leishmanias* sp. (B). Fonte: (GONÇALVES, 2018)

A fêmea do flebotomíneo infectada ao realizar o repasto sanguíneo, inocula, as promastigotas no hospedeiro vertebrado. Essas são fagocitadas por macrófagos, onde vão se diferenciar em amastigotas, multiplicando por fissão binária até o rompimento celular. Na circulação, as amastigotas são fagocitadas por outros macrófagos, dando continuidade ao ciclo (BANETH; SOLANO-GALLEGO, 2012). Ao se alimentar em um hospedeiro vertebrado infectado, a fêmea do flebotomíneo ingere macrófagos parasitados com as formas amastigotas. Essas células se rompem no intestino do vetor e se diferenciam em promastigotas que se multiplicam por fissão binária. Ao realizar um novo repasto sanguíneo as promastigotas presentes nas glândulas salivares do vetor vão ser liberadas no novo hospedeiro vertebrado dando assim continuidade ao ciclo (figura 7) (CONCEIÇÃO-SILVA; ALVES, 2014).

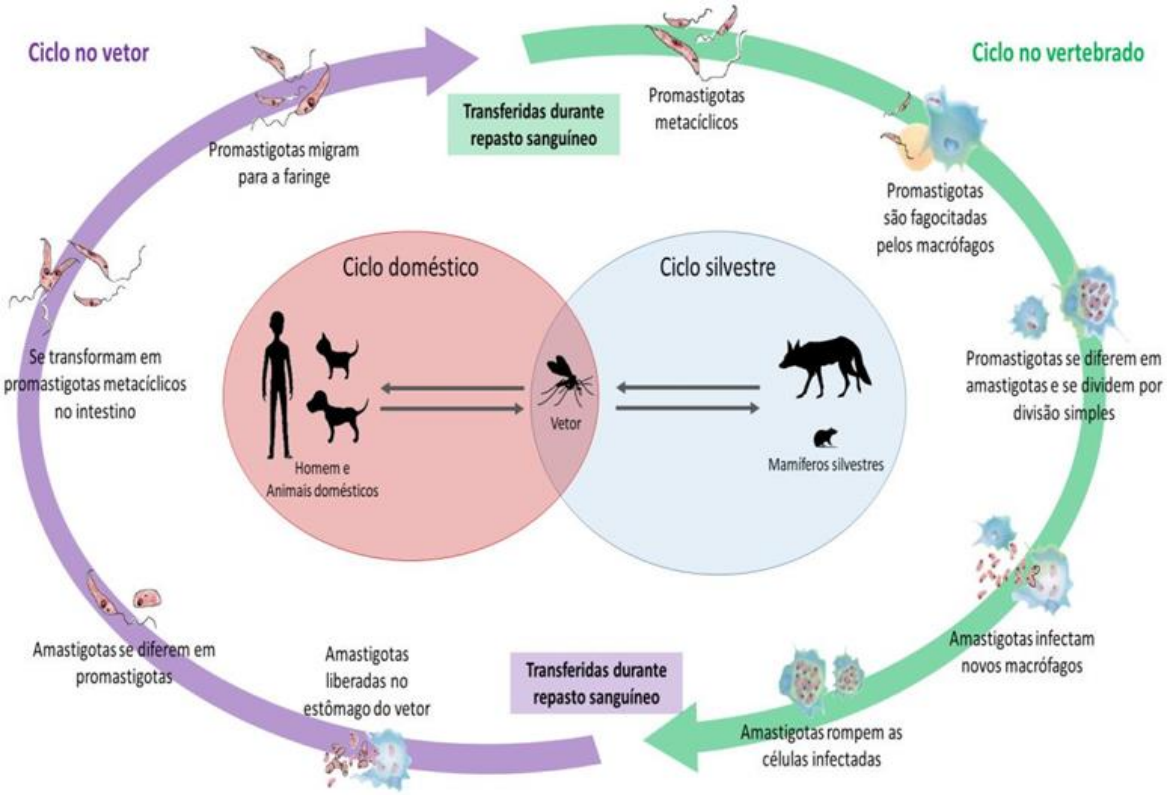

Figura 7: Ciclo biológico da *Leishmania* sp. (Fonte: FRÉZARD, 2015)

O cão doméstico é considerado reservatório natural de *L.infantum* no ambiente urbano (ANDRADE, 2014; BATISTA et al., 2022). Outras espécies de animais domésticos foram relatadas como positivas à presença da *L.infantum,* felinos (PENNISI et al., 2015; PENNISI; PERSICHTTI., 2018; SILVA et al., 2018; BEZERRA et al., 2019) bovinos (VIOTI et al., 2019), caprinos (ROHOUSOVA et al., 2015), equinos (BENASSI et al., 2018). No meio silvestre, várias espécies já foram destacadas como hospedeiros e reservatórios de *Leishmania* spp., como canídeos (CURI et al., 2006; LUPI et al., 2008; SOUZA et al., 2010; LOMBARD et al., 2014; TOLENTINO et al., 2019; SAPATERA et al., 2022), marsupiais (SANTIAGO et al., 2007; SCHALLIG et al., 2007; CARREIRA et al., 2012; LIMA et al., 2013; DONALISIO et al., 2017; BATISTA et al., 2022), roedores (FERREIRA et al., 2015; BATISTA et al., 2022), tamanduás (DIAS et al., 2010; ARAÚJO et al., 2012; RICHINI-PEREIRA et al., 2014; ROQUE; JANSEN,, 2014; TESSARI et al., 2021), felinos silvestres (DAHROUG et al., 2011), quatis, furões, iraras (PAIZ et al., 2015) e primatas (PAIZ et al., 2019).

4 MATERIAL E MÉTODOS

4.1 Considerações éticas

As coletas em animais domésticos (cães e gatos) foram realizadas mediante a prévia autorização do proprietário, que assinou o termo de consentimento permitindo a coleta de sangue. O projeto possui autorização da Comissão de Ética no Uso de Animais, CEUA/UFMG: 10/2022 e está cadastrado no Sistema Nacional de Gestão do Patrimônio Genético e do Conhecimento Tradicional Associado- SisGen: A2018B7.

As amostras de Tamanduá-Bandeira, foram obtidas em parceria com o IEF de Uberlândia, através do projeto TamanduASAS, Instituto Brasileiro do Meio Ambiente (ICMBio) licença número 78825-1.

Todas as autorizações e licenças descritas anteriormente encontram-se no Anexo A.

4.2 Área de estudo

O presente estudo foi desenvolvido na região do Triângulo Mineiro na Fazenda Retiro Águas Vivas e na comunidade Tenda do Moreno, localizada no entorno do Parque Estadual do Pau Furado-PEPF (figura 8).

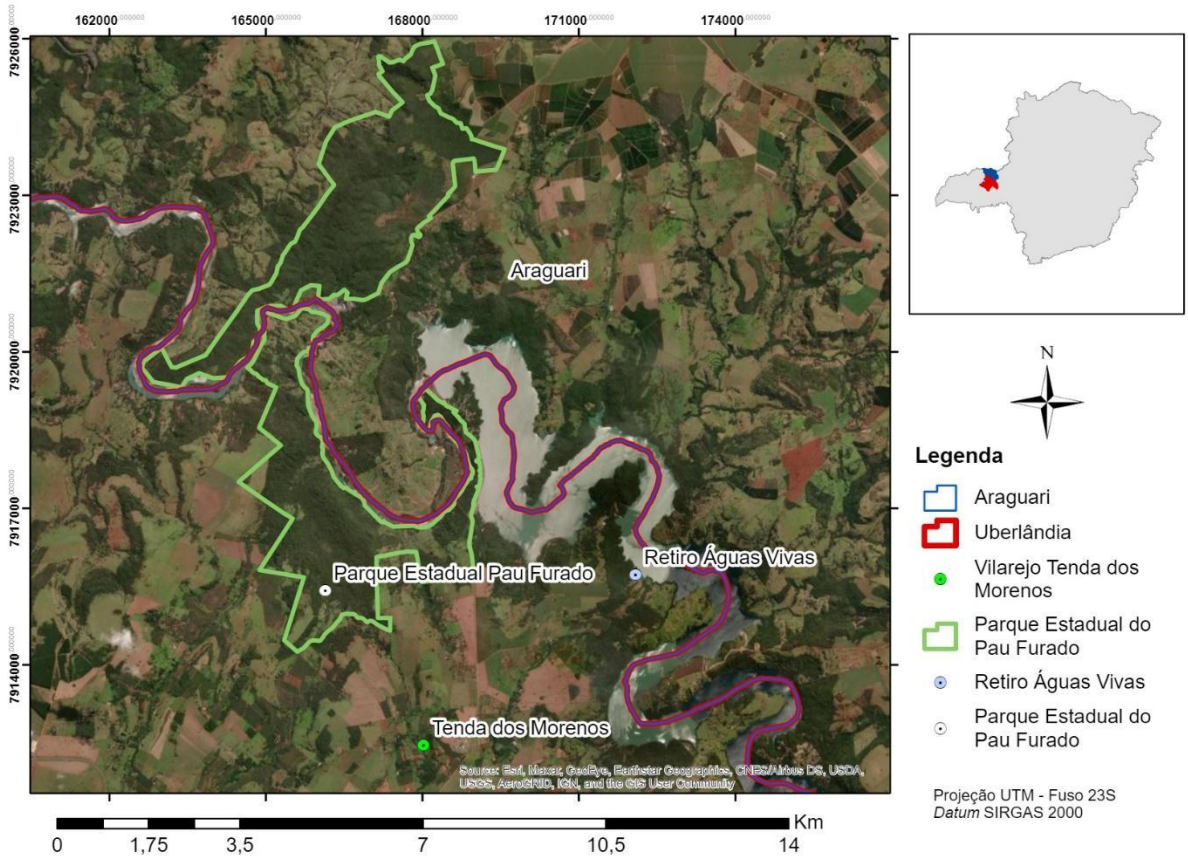

Figura 8: Localização geográfica do PEPF (18º49'7.896"S 48º9'57.168"W), RPPN Retiro Águas Vivas (18º49'18.552"S 48º6'41.04"W) e comunidade Tenda dos Morenos (18º51'17.028"S 48º8'34.224"W).

O parque está situado entre as cidades de Araguari e Uberlândia estando o mesmo a 20km de cada cidade abrangendo uma área de 2.185 hectares, composto pelo bioma cerrado, sendo dividido ao longo de sua extensão por vários tipos de fitofisionomias florestais: Mata seca (Floresta estacional decidual e semidecidual), Mata ciliar, Mata de Galeria, Cerradão e fitofisionomias savânicas como Cerrado sentido restrito (denso, típico, ralo) (IEF, 2011).

No entorno do PEPF a Fazenda Retiro Águas Vivas, RPPN, está localizada a 15km de Uberlândia e a 9,8 km da entrada do PEPF, às margens da Represa Capim Branco I, com uma área de 28 hectares destinados à preservação do meio ambiente. Em parceria com o IEF no projeto ASAS (Área de Soltura de Animais), tem como finalidade de receber animais da fauna silvestre vítimas do tráfico, reabilitar estes animais até que possam retornar à natureza. Além disso, existem três comunidades no entorno do PEPF (Tenda do Moreno, Terra Branca e Olhos D'Água) além do Assentamento Vida Nova com cerca de 138 famílias (IEF, 2011).

4.3 Animais do estudo

Os cães e gatos inseridos no presente estudo eram provenientes da comunidade Tenda do Moreno, localizada a 7km da RPPN, onde os tamanduás-bandeira forma reintroduzidos. Os animais participaram de um projeto social de castração e sanidade promovido pelo MPMG e IEF intitulado "Cãovivência". Para o presente trabalho foi acompanhada uma campanha de castração, realizada nos dias 20 e 21 de dezembro de 2021, de 116 animais, sendo 67 cães e 39 gatos.

Ao realizar a assinatura do termo de coleta de amostras, os proprietários responderam a um questionário referente ao seu animal de estimação. Continham perguntas básicas como: sexo, faixa etária, vermifugação, vacinação, acesso a área mata, contato com animais silvestres e como eles foram adquiridos. A faixa etária dos animais foi classificada segundo Carvalho, 2018, pela dentição e porte dos mesmos. O referido questionário se encontra no Anexo IV.

Os tamanduás-bandeira estavam inseridos no Projeto TamanduASAS uma parceria entre o IEF, MPMG, PMMG, Projeto Bandeiras e Rodovias, Instituto de Conservação de Animais Silvestres (ICAS) e a ONG Águas Vivas Socioambiental. Todos os animais eram provenientes do estado de Minas Gerais, pertencentes a cinco cidades distintas, conforme quadro 3 e figura 9.

Quadro 3: Localidade de origem dos tamanduás-bandeira.

Animal	Localidade
T1	Cássia
T2	Uberlândia
T3	Uberlândia
T4	Uberlândia
T5	Divinópolis
T6	Uberlândia
T7	Luz
T8	Iturama
T9	Uberlândia

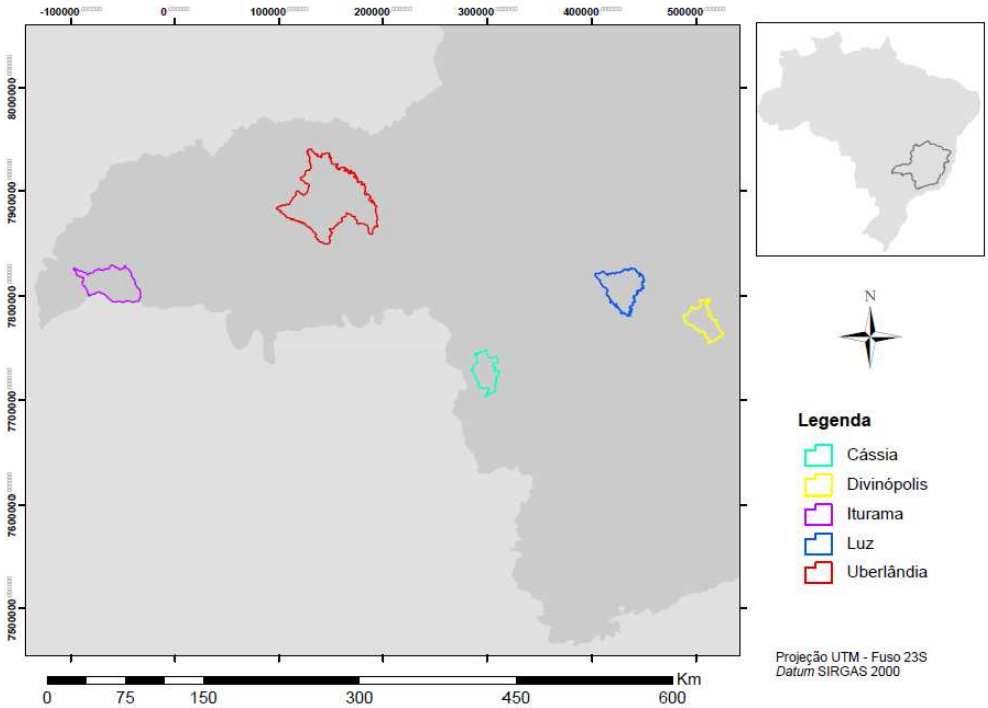

Figura 09: Demarcação das cidades originárias dos Tamanduás-bandeira, no estado de Minas Gerais.

Todos os animais, ainda filhotes, foram entregues nos Cetas de Belo Horizonte e Uberlândia. Ao atingir 25kg foram encaminhados à RPPN, finalizando assim o processo de reabilitação, para posterior soltura. Os tamanduás reintroduzidos eram monitorados por coletes rastreadores e em caso de necessidade, contidos quimicamente para avaliação.

Os animais aptos à soltura passaram por um minucioso exame clínico, avaliação sanitária, com coleta de sangue para hemograma, bioquímica, investigação de patógenos causadores de brucelose, leishmaniose, erliquiose, parvovirose, coronavirose, e cinomose, coproparasitológico e exame de imagem (ultrassom). O colete de monitoramento era então colocado no animal. Após o período de adaptação ao colete os animais eram reintroduzidos, de forma branda e as portas dos recintos permaneciam abertas caso o animal não se sentisse seguro. A área contava com comedouros externos ao recinto como forma de suporte para a adaptação à vida livre (SILVA et al., 2021b). Após a soltura, eles eram monitorados semanalmente por cerca de um ano e meio a dois anos, a depender da durabilidade da bateria do colete, com equipamentos de rastreamento via GPS – Iridium. O GPS gerava coordenadas enviadas diariamente, indicando onde o animal passou. Nessa fase o principal objetivo foi avaliar a sobrevivência, adaptação e estado geral de saúde dos animais. Caso necessário eram realizadas capturas.

4.4 Coleta de sangue em cães, gatos e tamanduás-bandeira

Cães e gatos foram castrados na campanha de castração do projeto "Cãovivência" realizada na Sede Social do conselho comunitário de desenvolvimento rural da Comunidade Tenda do Moreno. Após a castração, dos animais anestesiados, foi coletado sangue através da veia jugular ou cefálica, com auxílio de seringa hipodérmica descartável, estéril, armazenado em um tubo vacutainer contendo EDTA e outro contendo gel separador para obtenção de soro, e posteriormente acondicionados em isopor com gelo (figura 10). Esses animais possuíam uma área de vida abrangente, podendo adentrar o PEPF e as comunidades no seu entorno.

Figura 10: Coleta e identificação de amostras sanguíneas de animais domésticos durante a campanha de castração "Cãovivência", na comunidade Tenda do Moreno, realizada em dezembro de 2021. Fonte: Arquivo pessoal (2021).

Os procedimentos de contenção física e química dos tamanduás-bandeira para coleta de amostra de sangue foram padronizados pela equipe do Projeto TamanduaASAS. Com o animal anestesiado, realiza-se a tricotomia da área desejada, sendo que as veias de escolha, para coleta de sangue são: safena lateral e medial, cefálica, caudal e jugular. A coleta é realizada com com seringa hipodérmica descartável estéril, 5 ou 10 ml, armazenado em tubo vacutainer contendo EDTA e outro contendo gel separador para obtenção de soro. As amostras coletadas foram armazenadas do mesmo modo e posteriormente acondicionado em isopor com gelo.

As amostras foram encaminhadas para o Laboratório de Protozoologia Veterinária - PROTOVET, do Departamento de Medicina Veterinária Preventiva da Escola de Veterinária da Universidade Federal de Minas Gerais. No laboratório, o sangue em EDTA e o soro foram mantidos a -20ºC até a realização das análises.

4.5 Pesquisa direta de hemopatógenos em esfregaço sanguíneo

No momento da coleta de amostras em animais domésticos foram realizados dois esfregaços sanguíneos, um com sangue fresco venoso e o segundo oriundo de capilares através de punção de ponta de cauda e/ou orelha. Os esfregaços foram realizados logo após a coleta de sangue, sendo a secagem realizada em temperatura ambiente, e após identificação e secagem foram corados com Panótico Rápido® (Laborclin, Brasil).

Posteriormente foi realizada no Laboratório de Protozoologia Veterinária a busca direta de hemopatógenos através da leitura das lâminas em microscópio óptico Olympus CKX41, utilizando objetiva de imersão (100X).

Não foi possível obter amostras de sangue fresco dos tamanduás-bandeira para realizar o esfregaço.

4.6 Teste Sorológico

4.6.1 TR DPP® Leishmaniose Visceral Canina (Bio-Manguinhos/Fiocruz, Brasil)

O teste imunocromatográfico TR DPP® Leishmaniose Visceral Canina (Bio-Manguinhos/Fiocruz, Brasil), é um teste qualitativo, utilizado para detecção de anticorpos anti-*Leishmania,* do complexo *L. donovani* que utiliza a proteína recombinante K28 (fragmentos K 26, K 39 e K9) como antígeno (SILVA et al., 2018). O teste foi realizado nas 67 amostras de cão, 39 amostras de gato e 13 amostras de tamanduá-bandeira. Conforme o fabricante, foi adicionando 05 µL, de sangue total, no poço 1 (amostra + tampão), e em seguida foram adicionadas duas gotas do tampão no mesmo poço. Após cinco minutos as duas linhas, controle (C) e teste (T), desapareceram. A seguir colocou-se 04 gotas do tampão no poço 2 (tampão), aguardando de 10 a 15 minutos, após esta etapa foi realizada a leitura dos resultados (Figura 11).



Figura 11: Teste imunocromatográfico Dual Path Plataform (DPP®) (Fonte: JUNIOR-QUEIROZ, 2011)

4.7 Análises Moleculares

4.7.1 Extração de DNA

A extração de DNA de sangue total coletado foi realizada com o "Wizard Genomic DNA Purification Kit" (Promega®, USA), de acordo com as recomendações do fabricante para extração de DNA de 300µL de sangue total.

4.7.2 Reação em Cadeia da Polimerase (PCR)

As amostras obtidas após extração foram submetidas a *nested* PCR, *semi nested* PCR ou PCR convencional, utilizando iniciadores capazes de detectar os seguintes hemopatógenos: Protozoários da Ordem Piroplasmida e *Hepatozoon canis,* além de bactérias do gênero *Ehrlichia.* Os *primers* utilizados nas reações e os produtos de *amplicon* obtidos após a amplificação estão descritos no quadro 4.

Quadro 4. Sequência de iniciadores a serem utilizados para identificação dos gêneros de hemoparasitos.

Reação e Hemoparasitos	Sequência (5'-3')	Iniciador	Alvo	Produto(pb)	Referência
Nested PCR *Ehrlichia* spp. monocítica	1ª►ACGGACAATTGCTTATAGCCTTACAACTTTATGGATTAGCTAAAT	NS16SCH1F NS16SCH1R	16S rRNA	1195	Kawahara et al., 2009
	2ª►GGGCACGTAGGTGGACTAGCCTGTTAGGAGGGATACGAC	NS16SCH2F NS16SCH2R		443	
Nested PCR Piroplasmida/ *Hepatozoon*	1ª►CGGGATCCAACCTGGTTGATCCTGCCCGAATTCCTTGTTACGACTTCTC	RIB-19 RIB-20	18S rRNA	1700	Zahler et al., 2000
	2ª►ACCTCACCAGGTCCAGACAGGTACAAAGGGCAGGGACGTA	BAB-rumF BAB-rumR		430	Silveira et al., 2011
Semi-nested PCR *Babesia vogeli*	1ª►GCATTTAGCGATGGACCATTCAAGATGCCCCCAACCGTTCCTATTA	BVB1F BVBR	18S rRNA		Birkenheuer et al., 2003
	2ª►GTTCGAGTTTGCCATTCGTTATGCCCCCAACCGTTCCTATTA	BCV2F BVBR			
PCR Convencional *Cytauxzoon felis*	GCGAATCGCATTGCTTTATGCTCCAATTGATACTCCGGAAAGAG	Cytaux F+R	18S rRNA	284	Birkenheuer et al., 2006
PCR Convencional *Hepatozoon canis*	GGTTGATCCTGCCAGTAGTGCCTGCTGCCTTCCTTA	BTH-1F BTH-2R	18S rRNA	486	Criado-Fornelio et al., 2003

Conforme os resultados obtidos na PCR genérica, as amostras serão submetidas a uma nova reação para alvos específicos, conforme organograma abaixo (figura 12).

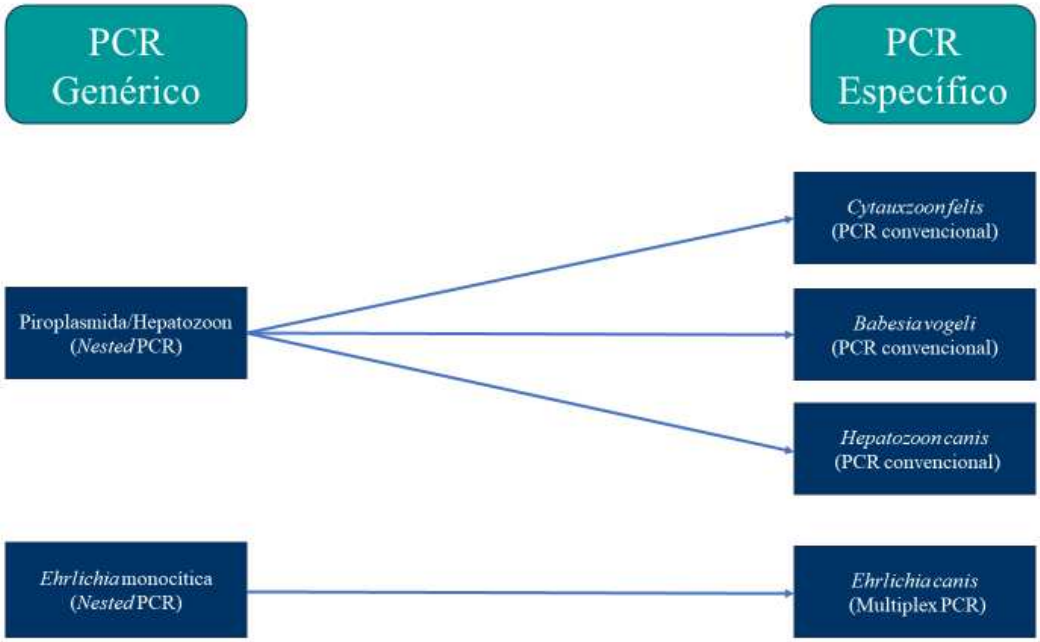

Figura 12: Organograma esquematizando os PCR's genérico e específico, utilizados no presente estudo.

Conforme padronizado por Silveira et al. (2015), as PCRs se iniciaram utilizando o reagente GoTaq Green Master Mix (Promega®, EUA), iniciadores específicos e DNA-amostra (volume final de 10µL: 9µL mix e 1µL (10-20ng) DNA-amostra). Como controle negativo foi utilizada água de milli-Q ultra-pura DNase e RNase *free* que acompanha o kit do reagente GoTaq Green Master Mix. As amostras de controles positivos que foram utilizadas estão descritas no quadro 5.

Quadro 5. Controles positivos utilizados durante as reações de PCRs. Amostras com a classificação confirmada por sequenciamento nucleotídico.

Iniciador	**Controle positivo**
NS16SCH1F/NS16SCH1R NS16SCH2F/NS16SCH2R	*Ehrlichia canis*
Rib19/20 – BabRumF+R	*Babesia bigemina*
BVBR1F/BVBR – BCV2F/BVBR	*Babesia vogeli*
Cytaux F+R	*Cytauxzoon felis*
BTH-1F/BTH-2R	*Hepatozoon canis*

As PCRs foram realizadas em aparelho termociclador automático (Bio-Rad®, USA). Programas utilizados para as reações de amplificação do tipo *nested*, semi-*nested* e convencional, para os alvos pesquisados com as respectivas temperaturas de cada etapa do ciclo e sua duração, estão descritas no quadro 6.

Quadro 6. Temperatura padronizada de cada etapa do ciclo da PCR.

	Desnaturação inicial	**Desnaturação**	**Anelamento**	**Extensão inicial**	**Ciclos**	**Extensão final**	***Hold***
***Ehrlichia* spp. monocítica**	94°C (5')	92°C (1")	54°C (1")	72°C (2")	29x	72°C (8')	12°C (∞)
Piroplasmida	94°C (5')	92°C (1')	54°C (1')	72°C (2')	29x	72°C (8')	12°C (∞)
Babesia vogeli							
1ª reação	95°C (5')	95°C (45")	58°C (45")	72°C (45")	50x	72°C (5')	8°C (∞)
2ª reação	95°C (5')	95°C (45")	58°C (45")	72°C (45")	30x	72°C (5')	
Cytauxzoon felis	95°C (5')	95°C (45")	59°C (45")	72°C (1')	40x	72°C (5")	8°C (∞)
Hepatozoon canis	94°C (10')	95°C (30")	68°C (1')	72°C (30")	30x	72°C (10")	8°C (∞)

Os produtos amplificados foram misturados ao revelador GelRed (Biotium®, USA) e posteriormente submetidos a eletroforese (30 minutos, 100V) em gel de agarose 1%, 1,5% ou 2%, de acordo com o tamanho dos amplicons gerados, utilizando o tampão de corrida TAE 0,5%. Para a determinação dos pesos moleculares foi utilizado marcador molecular de 500 ou de 1.000 pb (Promega®, USA), variando de acordo com o tamanho das bandas a serem investigadas.

4.7.3 Purificação e sequenciamento nucleotídico

Os produtos de PCR foram purificados utilizando protocolo do fabricante Biospin Gel Extraction Kit® (BIOER TECHNOLOGY). Após a purificação, a quantificação do material genômico foi realizada por meio da leitura da absorbância em um equipamento, Nanodrop (NanoVue™ Plus Spectrophotometer). Os produtos foram novamente testados em uma nova

PCR e eletroforese, para confirmação da purificação. Nas reações de *Nested* PCR foram utilizados os iniciadores da segunda reação.

As amostras foram enviadas para sequenciamento nucleotídico em um laboratório credenciado, ACTGene (Rio Grande do Sul, Brasil). Onde foi realizado protocolo de acordo com o fabricante. Foram utilizados os mesmos *primers* das PCRs, com maior aliquota. Cada amplicon foi sequenciado duas vezes, sendo uma vez com iniciador *forward*, e uma com o *reverse*, totalizando duas sequências de cada amostra, permitindo assim a formação de sequências consenso.

4.8 Análise dos dados

Foram coletadas amostras de todos os cães e gatos encaminhados pela comunidade para a campanha de castração. A obtenção das amostras foi por conveniência, já que ainda não existe uma estimativa da população de cães e gatos dessas comunidades. Estima-se que em torno de 138 famílias vivem nessas comunidades. Em relação aos tamanduás, foram amostrados todos os animais que necessitaram de contenção para soltura, monitoramento ou manejo sanitário durante o período experimental.

Os resultados relacionados à análise dos questionários e aos patógenos foram expostos de acordo com a frequência de positividade e apresentados em percentual.

As sequências *forward* e *reverse* obtidas foram editadas e analisadas manualmente utilizando o programa *BioEdit* v7.0.5.3 (HALL, 1999). A identificação da espécie de cada amostra foi confirmada, considerando a porcentagem de similaridade com sequências disponíveis no GenBank, utilizando o programa online *BLAST* (*Basic Local Alignment Search Tool*) do *National Center for Biotechnology Information* (NCBI) (https://www.ncbi.nlm.nih.gov/) (ALTSCHUL et al., 1990).

5 RESULTADOS

Nos dias 20 e 21 de dezembro de 2021 foram acompanhados 116 cães e gatos, na campanha de castração do projeto “Cãovivência”.

Os animais analisados 66,4% (n=77) eram cães, sendo 55,84% fêmeas e 44,16% machos. Em relação aos gatos 33,62% (n=39), sendo 48,72% fêmeas e 51,28% machos.

Entre os cães castrados, 86,1% eram indivíduos adultos, 10,8% jovens e 3,1% filhotes. Entre os gatos não foi castrado nenhum filhote e a porcentagem de animais jovens foi 15,1%, e de adultos 75,8%.

A principal função das duas espécies nas propriedades da comunidade de Tenda dos Morenos foi a companhia (cães=70,8% e gatos =83,33%).

Além disso, a porcentagem de cães cuja principal função era proteger a casa foi expressiva (23,6%) (tabela 1).

Tabela 1. Funções desempenhadas por cães e gatos na comunidade de Tenda dos Morenos.

	Cães		**Gatos**	
Função	**Freq.**	**%**	**Freq.**	**%**
Companhia	51	70,83	31	86,11
Defesa da casa	17	23,61	0	0
Defesa de outras criações	4	5,56	0	0
Total	72	100	72	100

A maior parte dos cães tinha acesso à rua (71,64%) e às áreas de mata (64,18%).

Proprietários relatam que 52,58% dos animais têm o costume de caçar e desses 14,75% se alimentam dessa caça.

Em relação a presença de ectoparasitos, os proprietários relataram que 18,96% dos animais estavam com infestados com carrapato, e 36,20% pulga. Relataram também que 32,75% dos animais já tiveram carrapato e 44,82% pulga, alguma vez na vida.

Em relação às análises parasitológicas, foram realizadas em todos os cães e gatos totalizando 116 lâminas de esfregaço de sangue periférico após a castração. Foi possível identificar a presença de gamontes de *Hepatozoon* sp. nos neutrófilos em uma (1,29%) lâmina pertencente a um cão (figura 13), trofozoítos e merozoítos (> 2,5 uM), sugestivos de *Babesia* sp. em dezoito (23,37%) lâminas de cães, pela característica dos merozoítos e hospedeiro, provavelmente *B. vogeli* (figura 14). Na lâmina de dois (2,59%) gatos foram observados trofozoítos sugestivos de hemoparasitos da ordem Piroplasmida. Inclusões plaquetárias basofílicas sugestivas de *Anaplasma platys* em três (3,89%) lâminas de cão e um (2,59%) gato (figura 15).

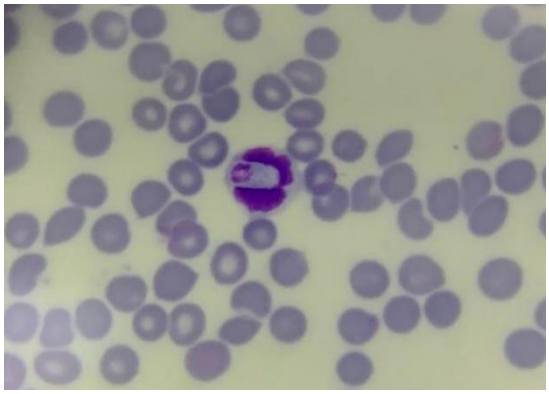

Figura 13 - Fotomicrografia do esfregaço sanguíneo de cão corada com kit de coloração rápida. Na figura observa-se, indicado com a seta gamonte sugestivo de *Hepatozoon* sp., no interior de um neutrófilo. Aumento de 1000x. Fonte: Foto do Autor.

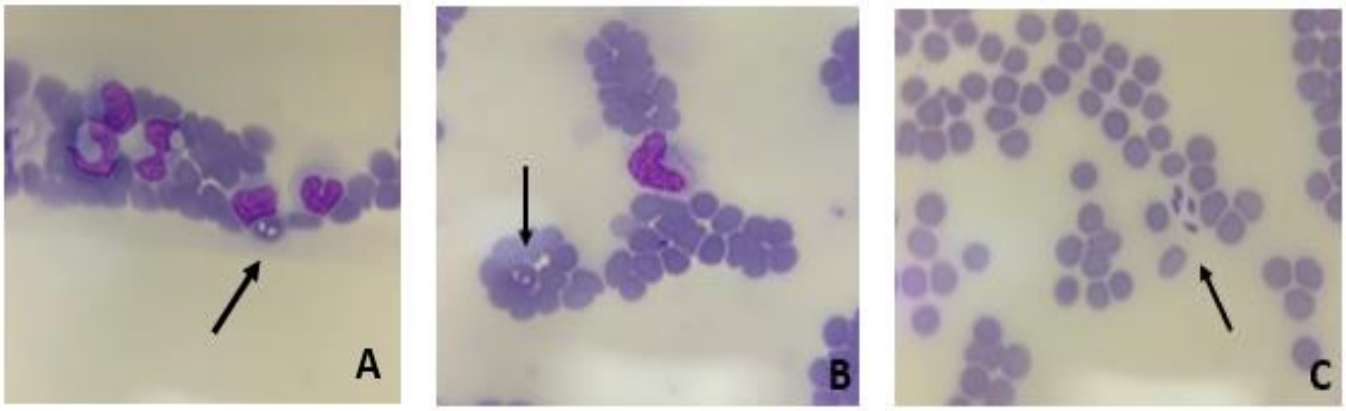

Figura 14. Fotomicrografia do esfregaço sanguíneo de cão corada com kit de coloração rápida. Nas figuras A e B observa-se, indicado com a seta, os merozoítos sugestivos de *Babesia* sp., no interior de hemácias. Na figura C observa-se indicado com a seta os merozoítos sugestivos de *Babesia* sp., livres, fora do eritrócito. Em todas as fotos o piroplasma possui formato de vírgula. Aumento de 1000x. Fonte: Fotos do autor.

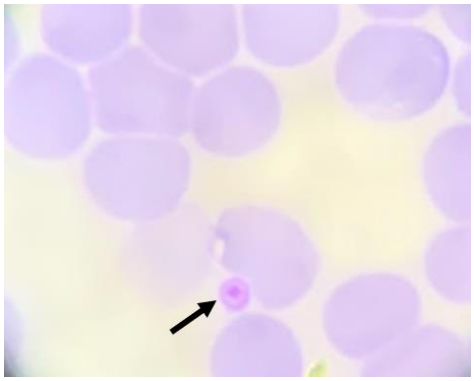

Figura 15. - Fotomicrografia do esfregaço sanguíneo de cão, corada com kit de coloração rápida. Na figura observa-se, indicado com a seta, inclusão plaquetária basinofílica sugestivas de *Anaplasma platys*. Aumento de 1000x. Fonte: Foto do Autor.

Para realizar a verificação da presença dos hemoparasitos, as amostras de sangue total dos 116 cães e gatos foram submetidas à PCR. Ocorreu amplificação de DNA para pelo menos um ou mais agentes testados (tabela 2).

Tabela 2: Detecção molecular de hemopatógenos, cães e gatos domésticos.

Hospedeiro	**Piroplasmida/ *Hepatozoon***	***Cytauxozoon felis***	***Babesia vogeli***	***Hepatozoon canis***	***Ehrlichia* spp. monocítica**
Canis familiaris	47/77 (61,3%)	Não foi testado	0/47	15/77 (19,48%)	1/77 (1,29%)
Felis catus	4/39 (10,25%)	0/39	0/4	Não foi testado	0/39

Todas as 116 amostras foram testadas com o *primer* NS16SCH1F/NS16SCH1R e NS16SCH2F/NS16SCH2R, para bactérias da família Anaplasmataceae, obtendo resultado positivo em somente uma amostra de cão (figura 16). Essa única amostra detectada na PCR genérica foi enviada para sequenciamento nucleotídico obtendo 100% de identidade com *Ehrlichia canis* isolados em *Canis lupus familiaris* (cão doméstico), em Cuba (ID MK507008.1).

Figura 16 – Gel de agarose 1.5% onde pode-se observar uma amostra positiva para os *primers* NS16SCH1F/NS16SCH1R e NS16SCH2F/NS16SCH2R. Coluna C+ controle positivo (*Ehrlichia canis);* Coluna: 03 amostras positiva, com formação de banda na altura do fragmento esperado (443pb); Coluna C- controle negativo.

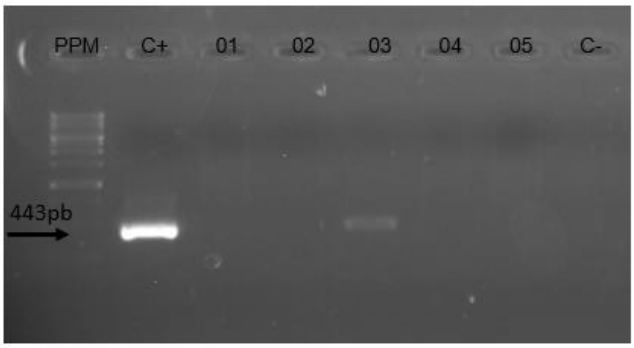

Fonte: Foto do autor

Como forma de triagem para os hemoparasitos da ordem Piroplasmida e do gênero *Hepatozoon*, foi utilizado os *primers* RIB 19/20 e BabRumF/R, em uma PCR genérica observando-se bandas no gel de agarose em 47/77 (61,3%) dos cães e 04/39 (10,25%) dos gatos (figura 17). Utilizando *primers* específicos para a espécie *B. vogeli*, não ocorreu amplificação de nenhuma amostra testada de cão e gato. Nos felinos foi testado *primer* específico para *C. felis* e não ocorreu amplificação de nenhuma amostra.

Figura 17 – Gel de agarose 1.5% onde pode-se observar algumas amostras positivas para os *primers* RIB 19/20 e BabRumF/R. Coluna C+ controle positivo (*Babesia bigemina);* Colunas: 01, 02, 03, 04, 05 e 08 amostras positivas, com formação de banda na altura do fragmento esperado (430pb); Coluna C- controle negativo.

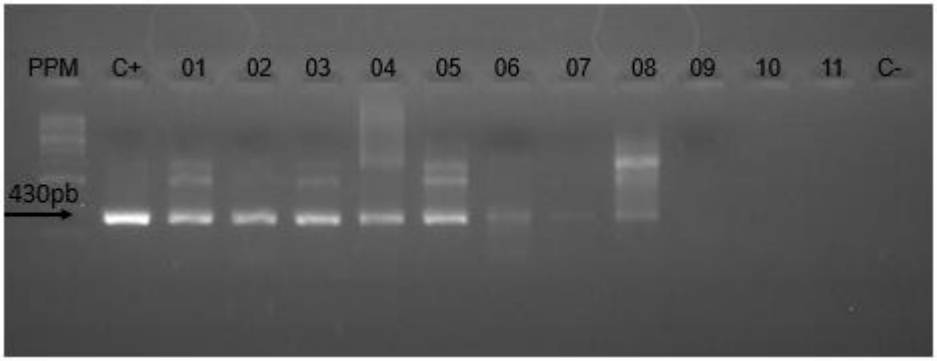

Fonte: Foto do autor

Das 51 amostras positivas para Piroplasma/*Hepatozoon,* foram escolhidas nove amostras de melhor qualidade que foram enviadas para sequenciamento nucleotídico, sendo sete amostras de cães e duas de gatos. As duas amostras de gatos e uma de cão não apresentaram resultado conclusivo. Uma amostra de cão obteve 99% de similaridade com *Babesia vogeli* identificada em *Felis catus* (gato doméstico), na China Continental (ID MN067708.1). As outras cinco amostras de cão, apresentaram similaridade com *Hepatozoon canis.* Uma amostra com 99% de identidade com *Hepatozoon canis* isolados em *Vulpes vulpes* (Raposa-vermelha), na Itália (ID GU371449.1). Duas amostras com 99% de identidade com *Hepatozoon canis* isolados em *Canis lupus familiaris,* em Cuba (ID MN393911.1). As outras duas amostras serão citadas abaixo, pois também foram positivas na PCR para *Hepatozoon.*

Todas as 77 amostras de cães foram testadas com *primer* BTH-1F/BTH-2R específico para *Hepatozoon canis,* 15 (19,48%) animais obtiveram resultado positivo, sendo todos eles positivos para Piroplasma também (figura 18). Foram selecionados para sequenciamento duas amostras. Uma amostra apresentou 98% de identidade com *Hepatozoon canis* isolado em *Hidrochoerus hydrochaeris* (capivara), na Espanha (ID EF622096.1) e uma amostra com 99% de identidade com *Hepatozoon canis* isolado em *Canis lupus familiaris,* em Cuba (ID MN393911.1).

Figura 18 – Gel de agarose 1.5% onde pode-se observar uma amostra positiva para *primer* BTH-1F/BTH-2R. Coluna C+ controle positivo (*Hepatozoon canis);* Colunas: 02, 05, 09, 13, 14 e 15 amostra positiva, com formação de banda na altura do fragmento esperado (486pb); Coluna C- controle negativo.

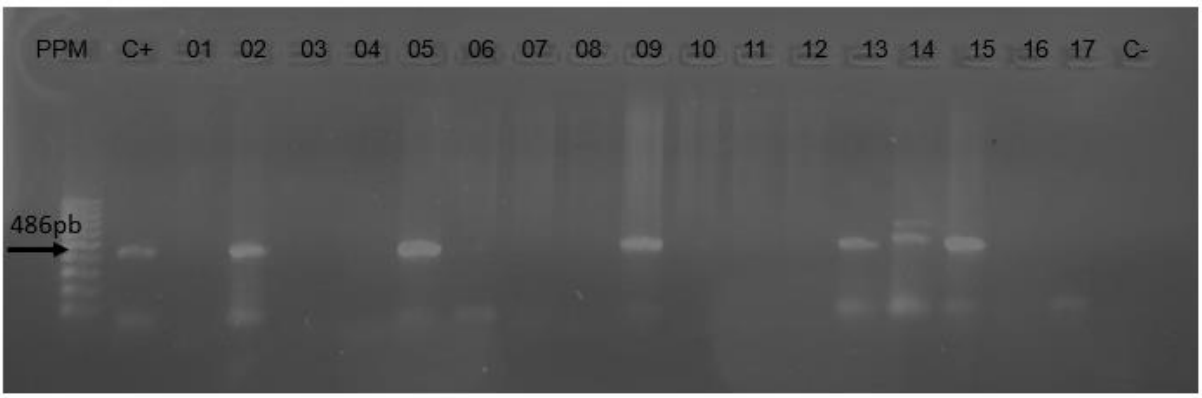

Fonte: Foto do autor

Foi realizado em todas as 116 amostras de animais domésticos, o teste TR DPP® Leishmaniose Visceral Canina (figura 19). Nenhuma amostra obteve resultado positivo.

Figura 19: Resultado do teste TR DPP® Leishmaniose Visceral Canina.



Fonte: Foto do autor.

Foram recebidas e processadas 12 amostras, de sangue total em EDTA, e uma amostra de coágulo, de Tamanduá-bandeira, proveniente de nove animais, sendo que dois desses animais as amostras vieram da pré-soltura e recaptura, os outros sete animais as amostras eram somente da pré-soltura. Todos os animais foram reintroduzidos e monitorados nos anos de 2021 e 2022, na RPPN Retiro Águas Vivas.

Tabela 3. Relação de Tamanduás-bandeira, sexo dos animais e datadas coletas.

Animal	Sexo	Pré soltura	Recaptura
T1	F	05/21	09/21 - 01/22
T2	M	06/21 - 05/22	11/21
T3	F	10/21	
T4	F	11/21	
T5	F	02/22	
T6	M	02/22	
T7	F	02/22	
T8	M	02/22	
T9	M	02/22	

Das 13 amostras analisadas de Tamanduá-bandeira, em nenhuma ocorreu amplificação de DNA para os hemopatógenos pesquisados. As informações sobre as condições sanitárias de espécies silvestres é um dos obstáculos para as estratégias de conservação. Pouco se sabe sobre os hemopatógenos que acometem o tamanduá-bandeira, realizar esse tipo de pesquisa nestes animais pode ajudar a mensurar o risco de extinção da espécie.

6 DISCUSSÃO

Mamíferos silvestres e domésticos são hospedeiros de muitos hemopatógenos sendo alguns já conhecidos e outros pouco estudados ou ainda desconhecidos. Realizar pesquisas para elucidar a circulação desses agentes nos hospedeiros é de suma importância para a saúde dos animais hospedeiros, saúde pública e conservação de espécies ameaçadas de extinção como o tamanduá-bandeira. Neste trabalho os cães e gatos foram avaliados clinicamente, antes da sedação, e somente os que se encontravam sem sinais de qualquer enfermidade, foram submetidos ao processo de sedação, anestesia e castração. Esse fato pode ajudar a entender a baixa positividade para hemopatógenos nos esfregaços sanguíneos, já que altas parasitemias são mais esperadas em animais na fase aguda da doença, podendo estar associada a presença de sinais clínicos em microrganismos mais patogênicos.

A comunidade estudada fica próximo ao PEPF, próximo a borda da mata preservada do parque, áreas de cobertura vegetal com sinais de intervenção antrópica, principalmente pastagem para criação de gado. A maior parte dos cães tinha acesso à rua (71,64%) e às áreas de mata (64,18%), como relatado pelos proprietários.

Infelizmente não foi possível obter amostras de sangue fresco dos tamanduás-bandeira para realizar o esfregaço, e não foi possível obter amostras pós soltura da maioria dos animais.

No presente estudo nenhuma amostra de tamanduá-bandeira foi positiva para *Ehrlichia* sp., diferente do encontrado por Calchi et al. (2020) que avaliou 330 amostras carcaça de animais da ordem Xenarthra, que vieram a óbito após atropelamento. Por meio da técnica de PCR e sequenciamento, obteve resultado de *E. canis* em 04 tamanduás-bandeira. Outros estudos relataram a presença de *E. canis* em mamíferos silvestres, Guimarães et al. (2018) identificou em um indivíduo de *Didelphis aurita* (Gambá-de-orelha-preta) e Cândido et al. (2023) detectou em uma carcaça de *Sapajus apella* (Macaco-prego), ambos de vida livre.

Segundo Vieira et al. (2011), *Ehrlichia canis* é a espécie mais prevalente em cães. As 77 amostras, de cão, submetidas a PCR somente uma foi positiva para *Ehrlichia* sp. e confirmada no sequenciamento com 100% de identidade como *E. canis,* sugerindo que a espécie é pouco frequente na região de estudo, mesmo no hospedeiro preferencial, que é o cão doméstico. Lasta et al. (2013) avaliaram amostras de 199 cães de rua e não obtiveram nenhum animal positivo para *E. canis* por meio da PCR, mostrando assim uma baixa ocorrência assim como nesta pesquisa.

Todas as amostras de tamanduás-bandeira avaliadas na PCR genérica para Piroplasma/*Hepatozoon*, não obtiveram resultado positivo, diferente do encontrado por Sebastiani (2018), que realizou a mesma PCR genérica em onze amostras de tamanduá-bandeira de vida livre, obtendo resultado positivo em nove, confirmando por sequenciamento ser *Babesia* sp., com similaridade no fragmento sequenciado para *B.bigemina*. A babesiose é uma doença endêmica no Brasil e de maior prevalência no mundo (ASSAD et al., 2020). Algumas pesquisas com foco em animais silvestres de vida livre no Brasil, detectaram *B.bovis* e *B.bigemina* em cervídeos de vida livre, utilizando a técnica de esfregaço sanguíneo e PCR (SILVEIRA et al., 2011). *Babesia* sp. com similaridade com *B.bigemina* no fragmento encontrado também foi detectada em quatis em um parque de Belo Horizonte (ESTEVAM et al., 2020). Alves (2017), identificou Piroplasma pela PCR genérica em diversos animais silvestres dentre eles quatro tamanduás-bandeira de vida livre e dois de cativeiro, três tamanduás-mirim de vida livre e dois de cativeiro.

No presente estudo, piroplasmas estavam presentes tanto nos esfregaços quanto na PCR genérica de cães corroborando com alguns autores (ASSAD et al., 2020; ARAÚJO et al., 2015). Os iniciadores utilizados na pesquisa de Piroplasmida/H*epatozoon* também detectaram outros protozoários Apicomplexa em estudos anteriores em outros hospedeiros mamíferos, como *Theileria* sp. em cervídeos (SILVEIRA et al., 2011) e *Sarcocystis* sp. em quatis (ESTEVAM et al., 2020). Esse fato pode justificar a diferença de positividade das mesmas amostras dessa reação quando comparada às PCRs específicas. Posteriores reações de sequenciamento com análise filogenética são necessárias para investigar essas amostras positivas. Todas as amostras foram testadas com *primer* específico para *B.vogeli* não obtendo resultado positivo, mas ao sequenciamento duas amostras, positivas na PCR genérica obtiveram identidade com *B.vogeli*, demonstrando que o *primer* inespecífico é mais sensível que o específico. Além disso, o esfregaço sanguíneo de um cão apresentou estruturas intraeritrocíticas compatíveis com *B.vogeli*, reforçando os resultados encontrados. Barbosa et

al. (2020) avaliou cães da cidade de Uberlândia e obteve amostras sugestivas de *Babesia* sp. no esfregaço, PCR genérica e específica, sendo confirmado assim como nesse estudo por sequenciamento a presença de *B. vogeli* com identidade de 99 a 100% nas amostras avaliadas por eles. Costa-Júnior et al. (2009) constataram que *B.vogeli*, foi a única espécie de *Babesia* presente em cães de três regiões rurais de Minas Gerais após sequenciamento de 244 amostras.

Nas análises moleculares das amostras de gato não foram detectados piroplasmas, diferente de outros pesquisadores que obtiveram 37 amostras de felinos não domiciliados residentes na Fundação de Parques e Zoológico de São Paulo e obtiveram 07 amostras positivas e confirmadas por sequenciamento como sendo *B.vogeli* (ANDRÉ et al., 2014).

A citauxzoonose está em ascensão em todo mundo e com grande potencial de fatalidade para felinos domésticos (ALHO et al., 2016). Os 39 gatos avaliados neste estudo não apresentaram resultado positivo para *Cytauxzoon.* Diferente dos resultados de alguns autores, avaliaram felinos domésticos, domiciliados, semi-domiciliados e vadios, no Centro-Oeste e Sudeste do Brasil e obtiveram baixa prevalência de infecção, menos de 1% (ANDRÉ et al., 2015; PALMER et al., 2022; RAIMUNDO et al 2023). No Brasil *Cytauxzoon* já foi detectado em felinos silvestres como onça-pintada, onça-parda, jaguatiricas e leões mantidos em cativeiro (PEIXOTO et al., 2007; ANDRÉ et al., 2009; FILONI et al., 2012)

Em felino de vida livre Fagundes-Moreira et al. (2022) avaliaram animais de duas regiões, Centro-Oeste, 53 amostras, e Sul, 143 amostras, sendo as amostras do Sul todas negativas e do Centro-Oeste 48 animais positivos para *Cytauxzoon* spp. Nesse estudo eles também avaliaram os carrapatos presentes nesses animais sendo que somente no Centro-Oeste *Amblyomma sculptum* foi encontrado, apesar de não estar elucidado qual o vetor do *C felis* no Brasil, acredita-se que o ixodídeo possa estar envolvido na transmissão. Alta incidência de *C.felis* também foi encontrada por Furtado et al. (2017), que avaliou 30 amostras de onças-pintadas de vida livre nas regiões do Cerrado, Amazônia e Pantanal e obtiveram 27 amostras positivas. Alguns autores sugerem que felinos silvestres brasileiros podem atuar como reservatório para *C.felis,* assim como são os linces e pumas nos EUA (ANDRÉ et al., 2009; ROTSTEIN et al., 1999).

Mais de 300 espécies de *Hepatozoon,* que acometem animais já foram relatadas em todo mundo (BANETH et al., 2003b). Nesse estudo os cães apresentaram resultados positivos para o hemoparasito, sendo 15 das 77 amostras analisadas positivas na técnica de PCR. No sequenciamento realizado, quatro amostras apresentaram similaridade com *H. canis.* Alguns

estudos no Brasil, relatam a alta incidência de *H. canis* em cães domésticos. Na região de Uberlândia, Alguns autores observaram a presença do patógeno em canídeos domésticos, Mundini et al. (1992), realizou extensão sanguínea de dois cães, e observou pela primeira vez, na região, gametócitos no interior dos leucócitos, esses animais apresentavam coinfecção com *E.canis.* A coinfecção pode ter ocorrido pois os dois patógenos podem compartilhar o mesmo vetor, *Rhipicephalus sanguineus.* Miranda et al. (2014), avaliou 346 cães provenientes da área urbana e zona rural, de Uberlândia, 274 as amostras foram positivas para *Hepatozon* sp. por PCR, desses 30 animais apresentaram similaridade com *H. cani*s, no sequenciamento. A maior parte dos animais apresentavam infestação de *Rhipicephalus sanguineus.* No Brasil, além do *R. sanguineus, Amblyomma ovale* e *R.microplus*, são relatados como possíveis vetores (FORLANO et al., 2005; RUBINI et al.2009; MIRANDA et al., 2011).

Hepatozoon sp. já foi diagnosticado pela técnica de esfregaço de sangue em uma cadela na Amazônia Ocidental (FIGUEIREDO et al., 2021) e em oito cães da zona rural na Paraíba. Demoner et al. (2016), avaliou 158 cães, no Sudeste, e obtiveram 105 animais infectados com o hemopatógeno, ao mesmo tempo eles avaliaram pequenos roedores, da mesma região que os cães e obtiveram como resultado 37/67 animais positivos para *Hepatozoon* spp. Os animais silvestres são relatados hospedeiros para as várias espécies de *Hepatozoon*, na presente pesquisa nenhum tamanduá-bandeira foi positivo para o hemopatógeno avaliado, já outros autores obtiveram amostras positivas similares a *H.canis* ao avaliar Gambá-de-orelha-branca (*Didelphis albiventris)* (SILVA et al., 2017), ao contrário de Criado-Fornelio et al. (2006) que não obtiveram nenhuma amostra positiva de Gambá-de-orelha-branca, nesse mesmo estudo eles avaliaram Cachorro-do-mato *(Cerdocyon thous)* e Graxaim-do-campo *(Lycalopex gymnocercus)* .e. vários. Animais. testaram positivo para *H. canis.* Outros canídeos silvestres como o Lobo-guará de vida livre, já foram identificados no Brasil acometidos por amostras similares a *H.canis e H.americanum* (SILVEIRA et al., 2016a; ARRAIS et al., 2021). Santos et al, (2013), examinaram esfregaços de sangue periférico de uma raposinha-do-campo *(Lycalopex vetulus),* proveniente da zona rural de Uberlândia e observaram gametócitos parasitando leucócitos, esse animal não apresentou nenhum sintoma ou sinal clínico. *Hepatozoon canis* é transmitido por carrapatos e afeta cães globalmente. A manifestação clínica é variável, abrangendo desde cães aparentemente saudáveis até animais com sintomas graves (O'DWYER et al., 2001). Nessa pesquisa todos os animais positivos eram assintomáticos.

O TR DPP® é preconizado pelo Ministério da Saúde do Brasil, como teste de triagem para Leishmaniose Visceral Canina. Não foram obtidas amostras positivas dos animais domésticos avaliados. Segundo Andrade et al. (2014), a sensibilidade do TR DPP®, depende da situação clínica dos animais avaliados, sendo mais elevada em cães sintomáticos. Importante lembrar que somente os cães e gatos sem sinais de qualquer enfermidade foram submetidos ao processo de sedação, anestesia e castração. O resultado encontrado no estudo não significa que nenhum animal possa estar contaminado com a *Leishmania*, pois a soroconversão em animais infectados, pode variar de seis meses a alguns anos, a depender da resposta imunológica do indivíduo (BARBIERI, 2006). A realização de PCR utilizando amostras de sangue para detecção de *Leishmania* spp. não é preconizado, a não ser que o teste de triagem tenha resultado positivo, pois esses protozoários possuem capacidade de se compartimentalizar em alguns órgãos linfóides como medula óssea, linfonodos e baço, isso faz com que a parasitemia no momento da coleta de sangue se torne ausente ou com carga parasitária inferior à do limite de detecção na PCR (BEZERRA et al., 2019).

Os cães desempenham um papel central como reservatório da LV. Há alguns trabalhos apontando o gato doméstico como um possível reservatório em áreas endêmicas, por isso faz-se importante realizar a testagem para o patógeno nos animais, por se tratar de uma importante zoonose é endêmica em Minas Gerais (PENNISI et al., 2015; TESSARI, 2021).

Um estudo realizado na zona rural de Uberlândia, em locais com casos notificados de LT em humanos. Foram capturados ao longo de 2 anos, 8 espécies de flebotomíneos sendo, 99,9% foram de *L.intermedia*, neste estudo o *L.longypalpis* não foi capturado em nenhuma campanha (LEMOS; LIMA, 2005). Paula et al. (2008), realizou pesquisa semelhante, mas em alguns bairros de Uberlândia, onde ocorreram casos positivos em humanos de LV, foram capturados somente *L.longypalpis*. Considerado um flebotomíneo com altíssimo grau de antropofilia, estando bem adaptado às periferias e grandes centros urbanos.

Apesar do TR DPP® ser um teste desenvolvido para diagnóstico em cães, ele é comumente utilizado para felinos, principalmente em regiões endêmicas. Alguns autores relatam que é possível utilizar o teste com amostras de outros animais, além dos canídeos (SILVA et al., 2018). O teste foi realizado em todos os gatos domésticos do projeto, nenhuma amostra foi considerada positiva. *L.infantun* têm sido cada vez mais relatadas em felinos, nas regiões endêmicas e apresentam semelhanças com a leishmaniose canina. Apesar da similaridade, ainda faltam evidências a respeito da leishmaniose felina. Existem diferenças significativas entre cães e gatos, sendo necessário mais estudos para a compreensão sobre a,

transmissão, imunopatogênese, desenvolvimento, manejo e prevenção da doença em gatos (PENNISI; PERSICHETTI, 2018). Pennisi et al. (2015), reforçam que é importante observar que, em condições naturais e na ausência do reservatório primário, os gatos por si só não teriam a capacidade de transmitir a infecção aos flebotomíneos.

O gênero *Leishmania* foi identificado em várias espécies de mamíferos selvagens, de vida livre e cativeiro, como canídeos silvestres de zoológico (SOUZA et al., 2010; LOMBARDI et al., 2014; LUPI et al., 2018; TOLENTINO et al., 2019), marsupiais de áreas urbanas e periurbanas (SANTIAGO et al., 2007; SCHALLIG et al., 2007; CARREIRA et al., 2012) felinos de zoológico (DAHROUG et al., 2011; TOLENTINO et al., 2019), primatas de vida livre (PAIZ et al., 2018), primatas de cativeiro (LOMBARDI et al., 2014). Richini-Pereira et al. 2014, avaliou, através da técnica de PCR, em duas carcaças de tamanduá-bandeira, a presença de DNA de *Leishmania* spp. Outros trabalhos avaliaram o tamanduá-bandeira, através da técnica de PCR, e não obtiveram resultados positivos para *Leishmania* (SEBASTIANI, 2018; TESSARI, 2021). Alguns estudos já realizados em tamanduás-mirim, detectaram o patógeno (ARAÚJO et al., 2014; ROQUE; JANSEN, 2014). As amostras de tamanduá-bandeira, testaram negativas no TR DPP®, para LV. Por ser um patógeno comumente associado aos centros urbanos, o mais provável seria os tamanduás-bandeira, de vida livre, se contaminarem com a LT, pois seus vetores são encontrados em zonas rurais, principalmente a borda de mata, matas de formação secundária e regiões degradadas (GALATI, 2003). No presente momento, todos os tamanduás-bandeiras inseridos no projeto realizam o TR DPP®, sorologia e ou PCR para *Leishmania.*

Pouco se sabe sobre os patógenos que acometem espécies de tamanduás, por isso estudos que realizam levantamentos epidemiológicos nos mesmos são imprescindíveis para o posterior entendimento da relação parasito/hospedeiro dos hemopatógenos com esses mamíferos e possíveis impactos do parasitismo na saúde desses Xenarthra.

Os resultados negativos encontrados nos tamanduás-bandeira reforçam que é necessário mais estudos nessa região com esses animais, talvez pela não obtenção das amostras pós soltura o trabalho tenha ficado prejudicado, já que os patógenos *B.vogeli, E.canis* e *H.canis* estão circulantes na população de cães presentes na região onde esses animais são reintroduzidos. Avaliar os ectoparasitos nos animais domésticos, silvestres e no ambiente, elucidaria ainda mais essa pesquisa. No presente estudo, não foram coletados carrapatos dos cães, gatos e tamanduás-bandeira.

Outros trabalhos publicados no território nacional, com tamanduás relatam a circulação de outros agentes comumente encontrados em animais domésticos, *Sarcocystis* spp. foi observado em cinco tamanduás-bandeira de vida livre (ARENALES et al., 2020), O*rthopoxvirus* em uma fêmea de tamanduá-bandeira de cinco anos em cativeiro (ASHPOLE et al., 2020), *Trypanosoma rangeli* em tamanduá-mirim de vida livre na Amazônia Brasileira (DIAS et al., 2010), *Morbilivírus* (vírus da cinomose canina) em tamanduá-bandeira, em Minas Gerais (SOUZA et al., 2022) e no Mato Grosso do Sul (GRANJEIRO et al., 2020), *Toxoplasma gondii* em tamanduás-bandeira de vida livre (PENA et al., 2020).

Os tamanduás dessa pesquisa fazem parte de um projeto de reabilitação, reintrodução e monitoramento. Até agosto de 2023, quinze tamanduás-bandeira foram reintroduzidos pelo projeto, sendo a primeira soltura realizada em 2019. Desses, seis animais vieram a óbito, uma fêmea reproduziu após um ano de soltura, quatro animais foram recapturados, dois animais estão sendo monitorados (dados não publicados). A realização de exames sanitários é fundamental para avaliação de saúde desses animais, nos períodos pré-soltura, monitoramento e pós-soltura, para que possamos entender a forma de contágio dos patógenos, a progressão e a possibilidade de evitar a disseminação. Diante disso os integrantes do projeto realizam capturas, a cada três meses com cada indivíduo reintroduzido, até a retirada do colete, para que assim possam acompanhar esses animais em vida livre, podendo em alguns casos mais graves realizar procedimentos para a manutenção do indivíduo.

Os resultados negativos para hemopatógenos em tamanduás-bandeira no presente estudo, apresentam diversas camadas de importância e tópicos para discussões futuras, que podem refletir nas implicações para a conservação. A ausência de hemopatógenos nesta espécie vulnerável pode ser um indicativo positivo do ponto de vista da conservação. Sugerindo que, ao menos na população examinada, pode haver uma redução do risco de doenças e óbitos associados aos agentes patogênicos do estudo. Essa descoberta também pode apontar para o êxito de estratégias de conservação voltadas para a diminuição da interação entre a fauna selvagem e possíveis reservatórios de infecção, como os animais domésticos.

A ausência de patógenos pode ser sugestivo de uma falta de exposição ou potencial resistência na população estudada. Sendo assim é crucial determinar qual dessas situações é mais provável, uma vez que isso influenciará as avaliações de risco subsequentes. Mesmo que não tenham sido expostos, os animais podem estar vulneráveis caso entrem em contato com reservatórios infectados no futuro. Apesar dos resultados promissores, são essenciais levar em conta a sensibilidade e a especificidade dos testes empregados. Um resultado negativo pode

também indicar que a prevalência do patógeno está abaixo do limite de detecção dos métodos utilizados, ou que o tamanho da amostra não foi adequadamente amplo para identificar indivíduos infectados.

Os tamanduás-bandeira possuem hábitos alimentares e comportamentais que podem, naturalmente, limitar sua exposição e ou reduzir as chances de contato direto com outros mamíferos potencialmente infectados, ou não favorecer a proliferação de vetores específicos. A não detecção de agentes patogênicos no presente estudo não assegura que tal cenário persistirá no futuro, sobretudo considerando possíveis alterações nas condições ambientais e o aumento das intervenções humanas. A vigilância em curso é essencial para assegurar a manutenção do estado atual ou para responder prontamente a indícios de potenciais infecções emergentes.

Identificar os patógenos potencialmente compartilhados entres os animais, silvestres e domésticos, principalmente de comunidades no entorno de unidades de conservação é de suma importância. Apesar de os resultados negativos para hemopatógenos no tamanduá-bandeira serem encorajadores, sua interpretação demanda uma análise abrangente, levando em conta fatores ecológicos, metodológicos e de conservação. Este estudo destaca a relevância da vigilância contínua e da implementação de abordagens integradas para a preservação da saúde da vida selvagem e sua conservação. Promover ações protetivas e preventivas, como educação ambiental, castração, vacinação, vermifugação, idas constantes ao veterinário, instrução dos proprietários de como manejar seus animais, manter uma relação saudável entre meio ambiente, animais domésticos e silvestres.

7 CONCLUSÃO

Com os resultados apresentados pode-se concluir que, há circulação de hemoparasitos, *Ehrlichia canis, Babesia vogeli e Hepatozoon canis,* em cães e gatos na região da Tenda dos Morenos. No entanto, não foram encontrados os hemopatógenos nos tamanduás-bandeira examinados. Essa ausência pode indicar uma possível falta de exposição desses animais aos patógenos, ou também pode ser resultado das limitações metodológicas e temporais da pesquisa, visto que não foi possível coletar amostras da maioria dos tamanduás-bandeira no monitoramento. Este último ponto enfatiza a necessidade de estudos longitudinais mais abrangentes para monitorar a saúde dos animais e avaliar os potenciais riscos associados à coexistência com a fauna doméstica. Portanto, os resultados apontam para uma complexa

interação epidemiológica que demanda um monitoramento contínuo e métodos de diagnóstico mais abrangentes para estabelecer estratégias eficazes de conservação e controle de doenças.

REFERÊNCIAS

ALHO, A. M. et al. First report of *Cytauxzoon* sp. infection in a domestic cat from Portugal**.** **Parasites & Vectors,** v. 9, n. 220, 2016.

ALLERDICE, M. E. et al. A real-time PCR assay for detection of the *Ehrlichia muris*-like agent, a newly recognized pathogen of humans in the upper Midwestern United States. **Ticks and Tick-Borne Diseases,** Amsterdam, v. 7, p. 146-149, 2016.

ALMOSNY, N. R. P. **Hemoparasitoses em pequenos animais domésticos e como zoonoses.** 1 ed. Rio de Janeiro: L.F. Livros de Veterinária, 2002. 135p.

ALTSCHUL, S. F. et al. Basic local alignment search tool. **Journal of Molecular Biology,** Londres, v. 215, n. 3, p. 403–410, 1990.

ALVARADO-RYBAK, M.; SOLANO-GALLEGO, L.; MILLAN, J. A review of piroplasmid infections in wild carnivores worldwide conservation. **Parasites & Vectors,** v. 9, n. 538, 2016.

ALVES, T. S. **Ocorrência de *Hepatozoon* spp., Piroplasmas*, Ehrlichia* spp. e filarídeos em mamíferos silvestres de Centros de triagem de Minas Gerais e Goiás.** 2017. 89p. Dissertação (Mestrado) – Programa de Pós-Graduação em Imunologia e Parasitologia Aplicadas, Universidade Federal de Uberlândia, Uberlândia.

AMBROZIO, C. G. S. et al. **Estudo parasitológico em animais da Reserva Biológica das Perobas, Tuneiras do Oeste, Cianote.** In; Anais Eletrônico do VIIIIII EPCC – Encontro Internacional de Produção Científica – Centro Universitário Cesumar. Paraná, 2013.

ANDRADE, T. A. S. **Soroprevalência, fatores e aspectos clínicos associados à leishmaniose visceral canina em Goiânia, Estado de Pernambuco, Brasil.** 2014. 69p. Dissertação (Mestrado) – Biociências e Biotecnologia em Saúde, Centro de Pesquisa Aggeu Magalhães, Fundação Oswaldo Cruz, Recife.

ANDRÉ, M. R. et al. Molecular Detection of *Cytauxzoon* spp. in Asymptomatic Brazilian Wild Captive Felids. **Journal of Wildlife Diseases,** Ames, v. 45, n. 1, p. 234-237, 2009.

ANDRÉ, M. R. et al. Molecular detection of *Hepatozoon* spp. in Brazilian and exotic wild carnivores. **Veterinary Parasitology**, Amsterdam, v. 173, p. 134-138, 2010a.

ANDRÉ, M. R. et al. Molecular and Serologic Detection of *Ehrlichia* spp. in Endangered Brazilian Wild Captive Felids. **Journal of Wildlife Diseases,** Ames, v. 46, n. 3, p. 1017–1023, 2010b.

ANDRÉ, M. R. et al. Molecular detection of tick-borne bacterial agents in Brazilian and exotic captive carnivores. **Ticks and Tick-Borne Diseases,** Amsterdam, v. 3, p. 247-253, 2012.

ANDRÉ, M. R. et al. Arthropod-borne pathogens circulating in free-roaming domestic cats in a zoo environment in Brazil. **Ticks and Tick-Borne Diseases,** Amsterdam, v. 5, p. 545-551, 2014.

ANDRÉ, M. R. et al. Tick-borne agents in domesticated and stray cats from the city of Campo Grande, state of Mato Grosso do Sul, midwestern Brazil. **Ticks and Tick-Borne Diseases,** Amsterdam, v. 6, n. 6, p. 779-786, 2015.

ANDRÉ, M. R. et al. Co-infection with arthropod-borne pathogens in domestic cats. **Brazilian Journal of Veterinary Parasitology,** Jaboticabal, v. 26, n. 4, p. 525-531, 2017.

ANDRÉ, M. R. et al. Novel *Ehrlichia* and *Hepatozoon* genotypes in white-eared opossums *(Didelphis albiventris)* and associated ticks from Brazil. **Ticks and Tick-Borne Diseases,** Amsterdam, v. 13, n. 6, 2022.

ALBUQUERQUE, G. L. et al. Soroprevalence of Rickettsias from the Maculosa Fever group in dogs living in the Rio de Janeiro Conservation Unit. **Brasilian Journal of Development,** Curitiba, v. 6, n. 10, p. 81320-81330, 2020.

ALVES A. J. S. et al. Abandono de cães na América Latina: revisão de literatura. **Veterinária e Zootecnia,** São Paulo. v. 11, n. 1, p. 34-41, 2013.

ARAÚJO, V. A. L. et al. Mixed infection in the anteater *Tamandua tetradactyla* (Mammalia: Pilosa) from Pará State, Brazil: *Trypanosoma cruzi, T. rangeli* and *Leishmania infantum.* **Parasitology**, Rio de Janeiro n. 140, p. 455–460, 2013.

ARAUJO, A. C.; SILVEIRA, J. A. G.; AZEVEDO, S. S.; NIERI-BASTOS, F. A.; RIBEIRO, M. F. B.; LABRUNA, M. B.; HORTA, M. C. *Babesia canis vogeli* infection in dogs and ticks in the semiarid region of Pernambuco, Brazil. **Pesquisa Veterinária Brasileira,** v. 35, n. 5, p. 456-461, 2015.

ARENALES, A. et al. Pathology of Free-Ranging and Captive Brazilian Anteaters. **Journal of comparative pathology,** Liverpool, v. 180, p. 55-68, 2020.

ARRAIS, R. C. et al. Survey of ticks and tick-borne agents in maned wolves *(Chrysocyon brachyurus)* from a natural landscape in Brazil. **Ticks and Tick-Borne Diseases,** Amsterdam, v. 12, n. 2, 2021.

ASHPOLE, I. P. et al. Successful treatment of clinical orthopoxvirus infection in a giant anteater *(Myrmecophaga tridactyla).* **Journal of Zoo and Wildlife Medicine,** Lawrence, v. 51, n.1, p. 217-221. 2020.

ASSAD, R. Q. et al. Molecular detection and hematological changes in dogs naturally infected by *Babesia vogeli* in metropolitan region of Rio de Janeiro. **Brasilian Journal of Veterinay Medicine,** v. 42, n. 1, 2020.

AVELAR, A. C. S.; DONIDA, C. C.; PAVANELLI, G. C. **Revisão integrativa das principais zoonoses de ocorrência brasileira.** In.; Anais Eletrônico do XI EPCC – Encontro Internacional de Produção Científica – Centro Universitário Cesumar. Paraná, 2019.

AYOOB, A. L.; PRITTIE, J.; HACKNER, S. G. Feline babesiosis. **Journal of Veterinary Emergency and Critical Care,** v. 20, n. 1, p. 90-97, 2010.

BABES, V. Sur l'hémoglobinurie bactérienne du boeuf.C. **Rendus de l'Académie des Sciences,** v. 107, p. 692–694, 1888.

BAKKEN, J. S.; DUMLER, J. S.; Clinical diagnosis and treatment of human granulocytotropic anaplasmosis. **Annals of the New York Academy of Sciences,** New York, v. 1078, p. 236-247, 2006.

BANETH, G.; WEIGLER, B. Retrospective case-control study of hepatozoonosis in dogs in Israel. **Journal of Veterinary Internal Medicine,** Philadelphia, v. 11, n. 6, p. 365-370, 1997.

BANETH, G. A. D. et al. Transmission of *Hepatozoon canis* to Dogs by Naturally-Fed or Percutaneously-Injected *Rhipicephalus sanguineus* Ticks**. Journal of Parasitology,** v. 87, n. 3, p. 606-611, 2001.

BANETH, G. Disease risks for the travelling pet: Hepatozoonosis. **In Practice,** v. 25, n. 5, 2003a.

BANETH, G. et al. Canine hepatozoonosis: two disease syndromes caused by separate *Hepatozoon* spp. **Trends in parasitology,** Oxford, v. 19, n. 1, 2003b.

BANETH, G. **Hepatozoon canis.** In: GREENE, C. E. Infectious Diseases of The Dog and Cat. 3 ed. Philadelphia, Elsevier, 2006. 1440p.

BANETH, G.; SAMISH, M.; SHKAP, V. Life cycle of *Hepatozoon canis* (apicomplexa: adeleorina: Hepatozoidae) in the tick *Rhipicephalus sanguineus* and Domestic dog *(Canis familiaris)*. **Journal of Parasitology,** v. 93. n. 2, p. 283-299, 2007.

BANETH, G. Perspectives on canine and feline hepatozoonosis. **Veterinary parasitology,** Amsterdam, v. 181, n. 1, p. 3-11, 2011.

BANETH, G. **Hepatozoonosis.** In: GREENE, C. E. **Infectious Diaseases of The Dog And Cat.** 4 ed. Saint Louis: Elsevier, 2012. 1383p.

BANETH, G.; SOLANO-GALLEGO, L. **Leishmaniases.** In: GREENE, C. E. **Infectious Diaseases of The Dog and Cat.** 4 ed. Saint Louis: Elsevier, 2012. 1383p.

BANETH, G.; FLORIN-CHRISTENSEN, M.; CARDOSO, L.; SCHNITTGER. Reclassification of *Theileria annae* and *Babesia vulpes* sp. nov. **Parasites & Vectors,** v. 8, n. 207, 2015.

BANETH, G.; CARDOSO, L.; BRILHANTE-SIMÕES, P.; SCHNITTGER, L. Establishment of Babesia vulpes n. sp. (Apicomplexa: Babesiidae), a piroplasmid species pathogenic for domestic dogs. **Parasites & Vectors,** v. 12, n. 29, 2019.

BANETH, G. et al A new piroplasmid species infecting dogs: morphological and molecular characterization and pathogeny of *Babesia negevi* n. sp. **Parasites & Vectors**, v. 13, n. 130, 2020.

BENTLEY, C.A. Preliminary note upon a Leucocytozoan of the dog. **Brit. Med. J**., v. 1, p. 1018-1905, 1905.

BARBIERI, C. L. Immunology of canine leishmaniasis. **Parasite Immunology,** Oxford, v, 28, n. 7, p. 329-337, 2006.

BARBOSA, C. O. O. et al. Babesiosis caused by *Babesia vogeli* in dogs from Uberlândia State of Minas Gerais, Brazil. **Parasitology Research,** v. 119, n. 3, p. 1173-1176, 2020.

BASTOS, T. S. Z. et al. Wild animals ticks in the Cerrado biome screened by the Cetas, Ibama-Goiás. **Ciência Animal Brasileira,** v. 17, n. 2, p. 296-302, 2016.

BATISTA, A. I. V. et al. Leishmaniasis in wild, synanthropic and domestic animals on the Island of Itamaracá, Pernambuco, Northeastern Brazil. **Research, Society and Development,** v. 10, n. 4, 2022.

BORTOLO, C. P.; ANDRÉ, M. R.; BRAGA, M. S. C.; MACHADO, R. Z. Molecular characterization of *Hepatozoon* sp. in cats from São Luís Island, Maranhão, Northeastern Brazil. **Parasitology research,** Berli, n. 109, p. 1189-1192, 2011.

BENASSI, J.C. et al. Molecular and serological detection of *Leishmania* spp. in horses from an endemic area for canine visceral leishmaniasis in southeastern Brazil. **Pesquisa Veterinária Brasileira,** v. 38, p. 1058–1063, 2018.

BENEVENUTE, J. L. et al. Assessment of a quantitative 5′ nuclease real-time polymerase chain reaction using gro*EL* gene for *Ehrlichia* and *Anaplasma* species in rodents in Brazil. **Ticks and Tick-Borne Diseases,** Amsterdam, v. 8, n. 4, p. 646-656, 2017.

BEZERRA, J. A. B. et al. Serological and molecular investigation of *Leishmania* spp. infection in cats from an area endemic for canine and human leishmaniasis in Northeast Brazil. **Brazilian Journal Veteterinary Parasitology,** Jaboticabal, v. 28, n. 4, p. 790-796, 2019.

BIRKENHEUER, A. J.; LEVY, M. G.; BREITSCHWERDT, E. B. Development and evaluation of a seminested PCR for detection and differentiation of *Babesia gibsoni* (Asian genotype) and *B. canis* DNA in canine blood samples. **Journal of clinical microbiology,** Washington, n, 41, n. 9, p. 4172-4177, 2003.

BIRKENHEUER, A. J. et al. Development and evaluation of a PCR assay for the detection of *Cytauxzoon felis* DNA in feline blood samples. **Veterinary Parasitology,** v. 137, p. 144-149, 2006.

BIRKENHEUER, A. J**. Babesiosis**. In: GREENE, C. E. **Infectious Diaseases of The Dog And Cat.** 4 ed. Saint Louis, Elsevier, 2012. 1383p.

BOURDOISEAU, G. Canine babesiosis in France. **Veterinary Parasitology,** v. 138, p. 118-125, 2006.

BOSMAN, A. M. et al. A novel *Babesia* sp. associated with clinical signs of babesiosis in domestic cats in South Africa. **Parasites & Vectors,** v. 12, n. 138, 2019.

BUTTKE, D. E.; DECKER, D. J.; WILD, M. A. The role of one health in wildlife conservation: a challenge and opportunity. **Journal of Wildlife Diseases,** Ame, v. 51, n. 1, 2015.

BRASIL. Lei nº 9.985, de 18 de Julho de 2000. Regulamenta o art. 225, § 1o, incisos I, II, III e VII da Constituição Federal, institui o Sistema Nacional de Unidades de Conservação da Natureza e dá outras providências. **Diário Oficial da União,** Brasília, DF, 18 jul 2000. Disponível em: <https://www.planalto.gov.br/ccivil_03/leis/l9985.htm> Acesso: 09 jul 2023.

BRANDÃO, A. P. D. **Cães e gatos domésticos em Unidades de Conservação: uma abordagem de Saúde Única.** 2020. 172f. Tese (Doutorado) – Pós-Graduação em Epidemiologia Experimental Aplicada às Zoonoses, Universidade de São Paulo. São Paulo.

BROWN, H. M. et al. Detection of persistent *Cytauxzoon felis* infection by polymerase chain reaction in three asymptomatic domestic cats. **Journal of veterinary diagnostic investigation,** Columbia, v. 20, n. 4, p. 485-488, 2008.

CALCHI, A. C. et al. *Ehrlichia* spp. and *Anaplasma* spp. in Xenarthra mammals from Brazil, with evidence of novel '*Candidatus* Anaplasma spp.' **Scientific Reports**, v. 10, n. 12615, 2020.

CAMPOS, C. B. et al. Diet of free-ranging cats and dogs in a suburban and rural environment, south-eastern Brazil. **Journal of Zoology,** London, v. 273, p. 14-20, 2007.

CAMPOS, S. D. E. et al. Spotted fever group rickettsial infection in dogs and their ticks from domestic–wildlife interface areas in southeastern Brazil. **Brazilian Journal of Veterinary Parasitology,** v. 29, n. 1, 2020.

CÂNDIDO, S. L. et al. Molecular detection and genetic characterization of *Ehrlichia canis* and *Ehrlichia* sp. in neotropical primates from Brazil. **Ticks and Tick-Borne Diseases,** Amsterdam, v. 14, 2023.

CARREIRA, J. C. A.; SILVA, A. V. M.; PEREIRA, D. P.; BRAZIL, R. P. Natural infection of *Didelphis aurita* (Mammalia: Marsupialia) with *Leishmania infantum* in Brazil. **Parasites & Vectors,** v. 5, n. 111, 2012.

CARVALHO, W. D.; ADANIA, C. H.; ESBÉRARD, C. E. L. Comparison of two mammalian surveys made with câmera traps in southeastern Brazil, focusing the abundance of wild mammals and domestic dogs. **Brazilian journal of biology,** São Paulo, v. 73, n. 1, p. 29-36, 2013.

CHAGAS, E. et al. Leishmaniose visceral americana (nova entidade morbida do homem na América do Sul): relatório dos trabalhos realisados pela comissão encarregada do estudo da leishmaniose visceral americana em 1936. **Memórias do Instituto Oswaldo Cruz,** Rio de Janeiro, v. 32, n. 3, p. 321-389, 1937.

CHAUVIN, A. et al. Babesia and its hosts: adaptation to long-lasting interactions as a way to achieve efficient transmission. **Veterinary research,** Paris, v. 40, n. 2, 2009.

COHN, L. A; BIRKENHEUER, A. J. **Cytauxzoonosis.** In: GREENE, C. E. Infectious Diaseases of The Dog And Cat. 4 ed. Saint Louis, Elsevier, 2012. 1383p.

CHRISTOPHERS, S. R. **The sexual Cycle of *Leucocytozoon canis* in the tick**. Sci. Mem. Officers Med. and San. Depart. Govert. India. n. 28, 1907.

CHRISTOPHERS, R. S. The Development of *Leucocytozoon canis* in the Tick with a Reference to the Development of Piroplasma. **Parasitology,** London, v. 5, n. 1, p. 37-48, 1912.

CONCEIÇÃO-SILVA, F.; ALVES, C. R. **Leishmanioses: uma apresentação. In: Leishmanioses do continente americano.** 1 ed. Rio de Janeiro: Editora Fiocruz, 2014, p. 17-26.

COSTA, D. L.; COSTA, C. H. N. Leishmaniose Visceral. In: CONCEIÇÃO-SILVA, F. **Leishmanioses do continente americano.** 1 ed. Rio de Janeiro: Editora Fiocruz, 2014. p. 327-353.

COSTA, J. O.; SILVA, M.; BATISTA JÚNIOR, J. A. et al. *Ehrlichia canis* infection in dog in Belo Horizonte Brazil. **Arquivos da Escola de Veterinária UFMG**, Belo Horizonte, v. 25, p. 199-200, 1973.

COSTA-JÚNIOR, L. M. et al. Canine babesiosis caused by *Babesia canis vogeli* in rural areas of the State of Minas Gerais, Brazil and factors associated with its seroprevalence. **Research in Veterinary Science,** v. 86, p. 257-260, 2009.

CRIADO-FRNELIO, A.; MARTINEZ-MARCOS, A.; BULING-SARAÑA. A.; BARBARA-CARRETERO, J. C. Molecular studies on *Babesia, Theileria* and *Hepatozoon* in southern Europe Part I. Epizootiological aspects. **Veterinary Parasitology,** n. 113, p. 189-201, 2003.

CRIADO-FORNELIO, A. et al. The "expanding universe" of piroplasms. **Veterinary Parasitology,** v.119, p. 337–345, 2004.

CRIADO-FORNELIO, A. et al. New molecular data on mammalian *Hepatozoon* species (Apicomplexa: Adeleorina) from Brazil and Spain. **Journal of Parasitology,** Lawrence, v. 92, n. 1, p. 93-99, 2006.

CURI, N. H. A.; MIRANDA, I.; TALAMONI, S. A. Serologic evidence of *Leishmania* infection in free-ranging wild and domestic canids around a Brazilian National Park. **Memórias do Instituto Oswaldo Cruz,** Rio de Janeiro, v. 101, n. 1, p. 99-101, 2006.

CURI, N. H. A. **Cães domésticos como espécie invasora na Mata Atlântica: sentinelas de saúde ecológica.** 2014a. 123p. Tese (Doutorado) – Pós-Graduação em Ecologia Aplicada, Universidade Federal de Lavras. Lavras.

CURI, N. H. A. et al. Factors Associated with the Seroprevalence of Leishmaniasis in Dogs Living around Atlantic Forest Fragments. **PloS ONE,** SanFrancisco, v. 9, n. 8, 2014b.

CURI, N. H. A. et al. Prevalence and risk factors for viral exposure in rural dogs around protected areas of the Atlantic Forest. **BMC Veterinary Research,** v. 12, n. 21, 2016.

CRUZ, A. C. et al. New species of *Ehrlichia* isolated from *Rhipicephalus (Boophilus) microplus* shows na ortholog of the *E. canis* major immunogenic glycoprotein gp36 with a new sequence of tandem repeats. **Parasites e Vectors,** London, v. 5, n. 291, 2012.

CRUZ, A. C. et al. New species of Ehrlichia isolated from *Rhipicephalus (Boophilus) microplus* shows na ortholog of the *E. canis* major immunogenic glycoprotein gp36 with a new sequence of tandem repeats. **Parasites & Vectors,** London, v. 5, v. 291, 2012.

DAHROUG, A. A. A. The first case report of *Leishmania (leishmania) chagasi* in *Panthera leo* in Brazil. **Asian Pacific Journal of Tropical Biomedicine,** v. 1, n. 3, p. 249-250, 2011.

DANTAS-TORRES, F. *Leishmania infantum* versus *Leishmania chagasi*: do not forget the law of priority. **Memórias do Instituto Oswaldo Cruz,** Rio de Janeiro, v. 101, n 1, p. 117-118, 2006a.

DANTAS-TORRES, F.; FIGUEREDO, L. A.; Canine babesiosis: A Brasilian perpective. **Veterinary Parasitology,** v. 141, p. 197-203, 2006b.

DANTAS-TORRES, F.; OTRANTO, D. Best Practices for Preventing Vector-Borne Diseases in Dogs and Humans. **Trends in parasitology,** Oxford, v. 32, n. 1, p. 43-55, 2015.

DASZAK, P.; CUNNINGHAM, A. A.; HYATT, A. D. Emerging Infectious Diseases of Wildlife-Threats to Biodiversity and Human Health. **Science,** v. 287, n. 5452, p. 443-449, 2000.

DASZAK, P.; CUNNINGHAM, A. A.; HYATT, A. D. Anthropogenic environmental change and the emergence of infectious diseases in wildlife. **Acta Tropical,** v. 78, p. 103-116, 2001.

DEANE, L. M. **Leishmaniose Visceral no Brasil. Estudos sobre eservatórios e ransmissores no Estado do Ceará.** Rio de Janeiro: Serviço Nacional de Educação Sanitária. 1956.

DEMONER, L. C.; ANTUNES, J. M. A. P.; O'DWYER, L. H. Hepatozoonose canina no Brasil: aspectos da biologia e transmissão. **Veterinária e Zootecnia,** v. 20, n. 2, p. 193-202, 2013.

DEMONER, L. C. et al. *Hepatozoon* spp. infections in wild rodents in an area of endemiccanine hepatozoonosis in southeastern Brazil. **Ticks and Tick-Borne Diseases,** Amsterdam, v. 7, n. 5, p. 859-864, 2016.

DEMONER, L. C.; SILVA, M. R. L.; MAGRO, N. M.; O'DWYER, L. H. *Hepatozoon milleri* sp. nov. (Adeleorina: Hepatozoidae) in *Akodon montensis* (Rodentia: Cricetidae: Sigmodontinae) from southeastern Brazil. **Parasitology,** London, v. 146, n. 5, p. 1-8, 2018.

DI CATALDO, S.; ULLOA-CONTRERAS, C.; CEVIDANES, A.; HERNÁNDEZ, C.; MILLÁN, J. *Babesia vogeli* in dogs in Chile. **Transboundary and emerging diseases,** v. 67, n. 6, p. 2296-2299, 2020.

DIAS, E. et al. Vector-borne zoonotic blood parasites in wildlife from Ecuador: A report and systematic review. **Veterinary World,** v. 14, n. 7, p. 1935-1945, 2021.

DÍAZ-SÁNCHEZ, A.; CABEZAS-CRUZ. Can Domestic Cats Act as Reservoirs of *Cytauxzoon felis*? **Pathogens,** v. 12, n. 266, 2023.

DONALISIO, M. R. et al. Visceral leishmaniasis in an environmentally protected area in southeastern Brazil: Epidemiological and laboratory cross-sectional investigation of phlebotomine fauna, wild hosts and canine cases. **PLOS Neglected Tropical Diseases,** v. 11, n. 17, 2017.

DONATIEN, A.; LESTOQUARD, F. Existence en Algérie d'une Rickettsia du chien. **Bulletin de la Société de pathologie exotique**, Paris, v. 28, p. 418-419, 1935.

DUARTE, S. C. et al. Phylogenetic characterization of *Babesia canis vogeli* in dogs in the state of Goiás, Brazil. **Revista Brasileira de Parasitologia Vetrinária,** v. 20, n. 4, p. 274-280, 2011.

DUEÑAS, M. et al. The role played by invasive species in interactions with endangered and threatened species in the United States: a systematic review. **Biodiversity and Conservation,** London, v. 27, p. 3171-3183, 2018.

DUMLER, J. S. et al. Reorganization of genera in the families *Rickettsiaceae* and *Anaplasmataceae* in the order *Rickettsiales*: unification of some species of *Ehrlichia* with *Anaplasma, Cowdria* with *Ehrlichia* and *Ehrlichia* with *Neorickettsia*, descriptions of six new species combinations and designation of *Ehrlichia* equi and 'HGE agent' as subjective synonyms of *Ehrlichia phagocytophila.* **International Journal of Systematic and Evolutionary Microbiology,** Reading, v. 51, p. 2145–2165, 2001.

DUMLER, J. S.; MADIGAN, J. E.; PUSTERLA, N.; BAKKEN, J. S. Ehrlichioses in Humans: Epidemiology, Clinical Presentation, Diagnosis, and Treatment. **Clinical Infectious Diseases,** Chicago, v. 15, n. 45, p. 45-51, 2007.

ESTEVAM, L. G. T M. et al. Seven years of evaluation of ectoparasites and vector-borne pathogens among ring-tailed coatis in an urban park in southeastern Brazil. **Veterinary Parasitology: Regional Studies and Reports,** v. 21, 2020.

EZQUIAGA, M. C. et al. Fleas and ticks in armadillos from Argentinean Patagonia: Diversity, abundance and distribution. **Acta Topica,** v, 219, 2021.

FERREIRA, E. C. Mixed infection of *Leishmania infantum* and *Leishmania braziliensis* in rodents from endemic urban area of the New World. **BMC Veterinary Research,** v. 11, n. 71, 2015.

FIGUEIREDO, M. A. P. et al. First report of *Hepatozoon* sp. In a dog in the Western Amazon, Brazil. **Revista Ibero Americana de Ciências Ambientais,** v.12, n.8, p.645-649, 2021.

FILONI, C. et al. Surveillance using serological and molecular methods for the detection of infectious agents in captive Brazilian neotropic and exotic felids. **Journal of Veterinary Diagnostic Investigation,** n. 24, n. 1, p. 166–173, 2012.

FRÉZARD, F. J. G. **A caminho da cura da Leishmaniose Visceral canina. Canal Ciência.** 2015. Disponível em: <http://www.canalciencia.ibict.br/ciencia-em-sintese1/ciencias-exatas-eda-terra/241-a-caminho-da-cura-da-leishmaniose-visceral-canina>. Acesso em: 14 ago. 2023.

FURTADO, M. M. et al. Is the free-ranging jaguar *(Panthera onca)* a reservoir for *Cytauxzoon felis* in Brazil? **Ticks and tick-borne diseases,** v. 8, n. 4, p. 470-476, 2017.

ICMBio – INSTITUTO CHICO MENDES DE CONSERVAÇÃO DA BIODVERSIDADE. **Lista Xenarthra,** 2018. Disponível em: <https://www.icmbio.gov.br/cpb/index.php/tatus-tamanduas-e-preguicas-brasileiros>. ACESSO EM 07 AGO 2023.

FAGUNDES-MOREIRA, R. et al. Epidemiological compatibility of *Amblyomma sculptum* as possible vector and *Panthera onca* as reservoir of *Cytauxzoon* spp. in Midwestern Brazil. **Ticks and Tick-Borne Diseases,** Amsterdam, v. 13, n. 6, 2022.

FIGUEIREDO, M. A. P.; SANTOS, A. C. G.; GUERRA, R. M. S. N. C. Ectoparasitos de animais silvestres no Maranhão. **Pesquisa Veterinária Brasileira,** Rio de Janeiro, v. 30, n. 11, p. 998-990, 2010.

FERREIRA, G. B. et al. Mamíferos de médio e grande porte do Parque Estadual Veredas do Peruaçu: riqueza, composição e estratégias de conservação. **MG Biota,** v. 4, n. 2, 2011.

FORLANO, M. et al. Diagnosis of *Hepatozoon* spp. in *Amblyomma ovale* and its experimental transmission in domestic dogs in Brazil. **Veterinary Parasitology,** Amsterdam, v. 134, p. 1–7, 2005.

FRANK, R. et al. Tunga penetrans and further parasites in the giant anteater *(Myrmecophaga tridactyla)* from Minas Gerais, Brazil. **Parasitology Research,** Berlim, v. 111, n.5, p. 1907-1912, 2012.

GALATI, E. A. B. **Classificação de Phlebotominae**. In EF Rangel, R Lainson, Flebotomíneos do Brasil, Fiocruz, p. 23-51, 2003.

GALLUSOVÁ, M. et al. *Cytauxzoon* Infections in Wild Felids from Carpathian-Danubian-Pontic Space: Further Evidence for a Different *Cytauxzoon* Species in European Felids. **Journal of Parasitology,** v. 102, n. 3, p. 377-380, 2016.

GARNER, M. M. et al. Fatal cytauxzoonosis in a captive-reared white tiger (Panthera tigris). **Veterinary pathology**, Basel, v. 33, p. 82–86, 1996.

GOMES, L. A. et al. Genetic diversity of Hepatozoon spp. in Hydrochoerus hydrochaeris and Pecari tajacu from eastern Amazon. **Ticks and Tick-Borne Diseases**, Amsterdam, v. 9, n. 2, p. 314-318, 2018.

GONÇALVES, L. F. C. T. **Validação do diagnóstico molecular da leishmaniose visceral e da leishmaniose tegumentar na rotina diagnóstica de um laboratório de saúde pública, São Paulo, Brasil.** 2017. 68f. Dissertação (Mestrado) – Instituto de Medicina Tropical de São Paulo, Universidade de São Paulo.

GRANJEIRO, M. D. B. et al. First report of a canine morbillivirus infection in a giant anteater (Myrmecophaga tridactyla) in Brazil. **Veterinary Medicine and Science**, v. 6, p. 606-611, 2020.

GUILLEMI, E. C. et al. Closing the Gaps to Understand the Tick Transmission of Anaplasma marginale among Giant Anteaters (Myrmecophaga tridactyla) in Argentina. **Pathogens,** v. 9, n. 12, 2020.

GUIMARÃES; A. et al. Detection of a putative novel genotype of Ehrlichia sp. from opossums (Didelphis aurita) from Brazil. **Brazilian Journal Veterinary Parasitology**, Jaboticabal, v. 28, n. 1, p. 140-144, 2019.

GUTIERREZ BONILLA, F. P. **Estado de conocimiento de especies invasoras. Propuesta de lineamientos para el control de los impactos.** 2006. Disponível em: <http://hdl.handle.net/20.500.11761/31392>. Acesso em: 09 ago 2023.

HALL, T. A. “BioEdit: a user-friendly biological sequence alignment editor and analysis program for Windows 95/98/NT”. **Nucleic Acids Symposium Series**, v. 41, p. 95-98, 1999.

HELIODORO, G.; VERONA, C. E.; RAJÃO, H. **Animais Domésticos e o Risco de Transmissão de Agentes Patogênicos para a Fauna Silvestre na Área de Entorno do Parque Nacional da Tijuca. Biodiversidade Brasileira,** v. 10, n. 2, p. 133-147, 2020.

HOMER, M. J. et al. Babesiosis. Clinical. **Microbiology Reviews,** v. 13, n. 3, p. 451-469, jul. 2000.

HUGHES, J.; MACDONALD, D. W. A review of the interactions between free-roaming domestic dogs and wildlife. **Biological Conservation**, v. 157, p. 341-351, 2013.

HUXSOLL, D. L. et al. Epizootiology of Tropical Canine Pancytopenia. **Journal of wildlife diseases**, Ames, v. 6, n. 4, p. 220–225, 1970.

IEF. Instituto Estadual de Florestas**. Plano de Manejo: Parque Estadual do Pau Furado, Uberlândia, MG,** 657 p. 2011.

IEF. **Instituto Estadual de Florestas.** 2019. Disponível em: <http://www.ief.mg.gov.br/noticias/2737-ief-acolhe-e-reabilita-animais-silvestres-vitimas-de-crimes-ambientais>. Acesso em: 09 ago 2023.

IBP. **Instituto Pet Brasil**. São Paulo. 2021. Disponível em: <https://institutopetbrasil.com/beneficios/#1654478566734-2b296943-2dd6>. Acesso em: 09 ago 2023.

ISMAIL, N.; BLOCH, K. C.; MCBRIDE, J. W. Human Ehrlichiosis and Anaplasmosis. **Clinics in Laboratory Medicine,** Philadelphia, v. 30, n. 1, p. 261-292, 2010.

JALOVECKA, M. et al. The Complexity of Piroplasms Life Cycles. **Frontiers in Cellular and Infection Microbiology,** v. 8, 2018.

JAMES, S. P.; On a parasite found in the white corpuscles of the blood of dogs. Sci. Mem. Offrs. Med. Sanit. Deps. India, n. 14, p. 1–12, 1905.

JORGE, R. S. P. **Caracterização do estado sanitário dos carnívoros selvagens da RPPN SESC Pantanal e de animais domésticos da região.** 2008. 105p. Tese (Doutorado) - Programa de Pós-Graduação em Epidemiologia Experimental e Aplicada às Zoonoses, Universidade de São Paulo, São Paulo.

JORGE, R. S. P.; ROCHA, F. L.; MAY JÚNIO, J. A.; MORATO, R. G. Ocorrência de patógenos em carnívoros selvagens brasileiros e suas implicações para a conservação e saúde pública. **Oecologia Australis**, v. 14, n. 3, p. 686-710, 2010.

JÚNIOR QUEIROZ, E. M. **Validação do teste imunocromatográfico rápido *Dual Path Platform* para o diagnóstico da leishmaníase visceral canina.** 2011. 77p. Dissertação (Mestrado) - Programa de Pós-Graduação em Ciências Veterinárias, Universidade Estadual do Ceará. Fortaleza.

KAWAHARA, M. et al. *Ehrlichia chaffeensis* Infection of Sika Deer, Japan. **Emerging Infectious Diseases,** Atlanta, v. 15, n. 12, p. 1991-1993, 2009.

KJEMTRUP, A. M. et al. *Babesia conradae,* sp. Nov., a small canine *Babesia* identified in California. **Veterinary Parasitology,** v. 138, p. 103-111, 2006.

LABRUNA, M. B.; PAULA, C. D.; LIMA, T. F.; SANA, D. A. Ticks (Acari: Ixodidae) on Wild Animals from the Porto-Primavera Hydroelectric Power Station Area, Brazil. **Memórias do Instituto Oswaldo Cruz,** Rio de Janeiro, v. 97, n. 8, p. 1133-1136, 2002.

LACERDA, A. C. R.; TOMAS, W. M.; MARINHO-FIHLO, J. Domestic dogs as an edge effect in the Brasília National Park, Brazil: interactions with native mammals. **Animal Conservation,** v. 12, p. 477-487, 2009.

LAINSON R.; RANGEL, E. F. *Lutzomyia longipalpis* and the eco-epidemiology of American visceral leishmaniasis, with particular reference to Brazil – A Review. **Memórias do Instituto Oswaldo Cruz,** Rio de Janeiro, v. 100, n. 8, p. 811-827, 2005.

LASTA, C. S. Detecção molecular de *Ehrlichia canis* e *Anaplasma Platys* em cães do sul do Brasil. **Revista Brasileira de Parasitologia Veterinária**, Jaboticabal, v. 22, n. 3, p. 360-366, 2013.

LAURINDO, R. S. et al. Mammals in forest remnants of an ecotonal Atlantic Forest-Cerrado area from southeastern Brazil. **Neotropical Biology and Conservation,** v. 12, n.1, p. 19-29, 2017.

LEAL P. D. S.; MORAES M. I. M. R.; BARBOSA L. L.; LOPES C. W. G. Blood parasites infections in domiciled dogs in an animal health service in Rio de Janeiro, Brazil. **Revista Brasileira de Medicina Veterinária,** v. 37, n.1, p. 55-62, 2015.

LEMOS, J. C.; LIMA, S. C. American cutaneous leishmaniasis: phlebotomine transmission area in the Municipality of Uberlândia, MG. **Revista da Sociedade Brasileira de Medicina Tropical,** Brasília, v. 38, n. 1, p. 22-26, 2005.

LESSA, I. et al. Domestic dogs in protected areas: a threat to Brazilian mammals? **Natureza e Conservação,** v. 14, p. 46-56, 2016.

LIMA, B. S. Small mammals as hosts of *Leishmania* spp. in a highly endemic area for zoonotic leishmaniasis in north-eastern Brazil. **Transactions of the Royal Society of Tropical Medicine and Hygiene,** London, v. 107, n. 9, p. 592-592, 2013.

LOMBARDI, M. C. et al. Diagnosis of *Leishmania infantum* infection by Polymerase Chain Reaction in wild mammals. **Pesquisa Veterinária Brasileira,** v. 34, n. 12, p. 1243-1246, 2014.

LOPES, N.; LINHARES, R. E. C.; NOZAWA, C. Características gerais e epidemiologia dos arbovírus emergentes no Brasil. **Revista Pan-Amazônica de Saúde,** v. 5, n. 3, 2014.

LUACES, I. et al. First Report of an Intraerythrocytic Small Piroplasm in Wild Iberian Lynx *(Lynx pardinus).* **Journal of Wildlife Diseases,** v. 41, n. 4, p. 810-815, 2005.

LUPI, M. M. et al. Visceral leishmaniasis in captive wild canids in Brazil. **Veterinary Parasitology,** v. 155, p. 146-151, 2008.

MACEDO, G. C. et al. Brucellosis in the Brazilian Pantanal wetland: threat to animal production and wildlife conservation. **Brazilian Journal of Microbiology,** São Paulo, v. 53, p. 2287-2297, 2022.

MACHADO, R. Z.; DUARTE, J. M. B.; DAGNONE, A. S.; SZABÓ, M. P. J. Detection of *Ehrlichia chaffeensis* in Brazilian marsh deer *(Blastocerus dichotomus).* **Veterinary Parasitology,** v. 139, p. 262-266, 2006.

MACHADO, M. P.; OLIVEIRA, D. A.; ROSOLEN, V. S. Realidade e desafios da criação do Parque Estadual do Pau Furado enquanto medida compensatória da criação das Usinas Caoim Branco em Uberlândia - MG. 2007. Disponível em: <https://docplayer.com.br/60664043-Realidades-e-desafios-da-criacao-do-parque-estadual-do-pau-furado-enquanto-medida-compensatoria-da-criacao-das-usinas-capim-branco-em-uberlandia-mg.html>. Acesso em: 22 out 2023.

MACHADO, P.; BAZILIO, S. Presence of domestic dogs in conservation units in Parana, Brazil. **Biologia e Saúde,** Ponta Grossa, v. 28, n. 2, p. 127-137, 2022.

MARQUES, J. W. S. et al. Hepatozoonosis in wild and domestic mammals: literature review. **Brazilian Journal of Development,** Curitiba, v. 8, v. 1, p. 140-156, 2022.

MARTINS, T. F. et al. Tick diversity (acari: ixodidae) on wild animals received by the municipal zoo of Guarulhos. **ARS Veterinaria,** Jaboticabal, v. 33, n. 1, p. 020-025, 2017.

MATOS, C. A. et al. **Acta Tropica,** Basel, v. 191, p. 198-203, 2019.

MEHLORN, H.; SCHEIN, E. The Piroplasms: Life Cycle and Sexual Stages. **Advances in parasitology,** v. 23, 1984.

MEINKOTH, J. H.; KOCAN, A. A.; Feline cytauxzoonosis. Veterinary Clincs North America: **Small Animal Practice,** v. 35, n. 1, p. 89-101, 2005.

MELO, A. L. T. et al. Serological evidence of exposure to tick-borne agents in opossums *(Didelphis* spp.) in the state of São Paulo, Brazil. **Brazilian Journal Veterinary Parasitology,** Jaboticabal, v. 25, n. 3, p. 348-352, 2016.

MELO, A. L. T. et al. Serological evidence of *Ehrlichia minasensis* infection in Brazilian dogs. **Acta Tropica,** v. 219, 2019.

MELO, A. L. A. T. et al. Serological evidence of *Ehrlichia minasensis* infection in Brazilian dogs. **Acta Tropica,** Basel, v. 2019, 2021.

METZGER, B. et al. The first report of *Hepatozoon* sp. (Apicomplexa: Hepatozoidae) in neotropical felids from Brazil. **Veterinary Parasitology**, Amsterdam, v. 152, p. 28-33, 2008.

MIERZEJEWSKA, E. J. et al. The red fox *(Vulpes vulpes),* a possible reservoir of *Babesia vulpes, B. canis* and *Hepatozoon canis* and its association with the tick *Dermacentor reticulatus* occurrence. **Ticks and Tick-Borne Diseases,** Amsterdam, v. 12, 2021.

MILLER, W. W. *Hepatozoon perniciosum* (n.g., n.sp.): a haemogregarine pathogenic for white rats, with a description of the sexual cycle in the intermediate host, a mite *(Lelaps echidninus* Berlese*).* **Bulletin of the Hygiene Laboratory of Washington,** n. 46, p. 51-123, 1908.

MINISTÉRIO DA SAÚDE**. Manual de Vigilância da Leishmaniose Tegumentar.** 2017. Disponível em: <https://www.gov.br/ebserh/pt-br/hospitais-universitarios/regiao-centro-oeste/hujm-ufmt/saude/nucleo-de-vigilancia-epidemiologica-hospitalar/normas-tecnicas-e-manuais/manual-vigilancia-leishmaniose-tegumentar-2017.pdf/view>. Acesso em: 13 ago. 2023.

MIRANDA, F. R. **Pesquisa de anticorpos contra bactérias do gênero *Brucella* spp, *Leptospira* spp, *Chlamydophila* spp em tamanduás-bandeira (*Myrmecophaga tridactyla*, Linnaeus, 1758), da RPPN SESC Pantanal, Parque Nacional da Serra da Canastra e Parque Nacional das Emas.** 2008. 118p. Dissertação (Mestrado em Ecologia Aplicada) - Escola Superior de Agricultura "Luiz de Queiroz", Universidade de São Paulo. Piracicaba.

MIRANDA, R. L. et al. Oocysts of *Hepatozoon canis* in *Rhipicephalus (Boophilus) microplus* collected from a naturally infected dog. **Veterinary Parasitology,** Amsterdam, v. 177, n. 1, p. 392–396. 2011.

MIRANDA, F. R. **Cingulata (Tatus) e Pilosa (Preguiças e Tamanduás**). In: CUBAS, Z. S.; CATÃO-DIAS, J. L.; SILVA, J. C. R. **Tratado de Animais Selvagens**. 2 ed. São Paulo, Roca, 2014. v.2.

MIRANDA, R. L. Baneth, Prevalence and molecular characterization of *Hepatozoon canis* in dogs from urban and rural areas in Southeast **Brazil, Research in Veterinary Science,** v. 97, n. 2, p. 325-328, 2014.

MIRANDA, F. R. et al. Taxonomic review of the genus *Cyclopes Gray*, 1821 (Xenarthra: Pilosa), with the revalidation and description of new species. **Zoological Journal of the Linnean Society,** London, v. 183, n. 3, p. 687-721, 2017.

MIRANDA, F.; BERTASSONI, A.; ABBA, A. M. *Myrmecophaga tridactyla*. **A Lista Vermelha de Espécies Ameaçadas da IUCN 2014**: Disponível em: <https://www.iucnredlist.org/species/14224/47441961>. Acessado em 07 ago. 2023.

MMA - MINISTÉRIO DO MEIO AMBIENTE. **Conservação de espécies**, 20-- Disponível em: <https://antigo.mma.gov.br/epanb/item/15011-conserva%C3%A7%C3%A3o-de-esp%C3%A9cies.html>. Acesso em 07 ago. 2023.

MUNDIM, A. V.; JACOMINI, J. C.; MUNDIM, M. J.S.; ARAÚJO, S. F. *Hepatozoon canis* (James, 1905) in dogs from Uberlândia, Minas Gerais. Reports of two cases. **Brazilian Journal of Veterinary Research and Animal Science,** São Paulo, v. 29, p. 359-361,1992.

MURARO, L. S. et al. First Evidence of *Ehrlichia minasensis* Infection in Horses from Brazil. **Pathogens**, v. 10, n. 265, 2021.

NASCIMENTO, A. F. S. C.; SANTOS D. O. **Leishmanioses como doenças negligenciadas: um panorama complexo.** In: MENEGUETI, D. U. O.; OLIVEIRA, J.; CAMARGO, L. M. A. Atualidades em Medicina Tropical no Brasil: Protozoários. 1 ed. Rio Branco, Strictu Senso. 2020. P. 214-226.

NAVA, A. F. D. **Espécies sentinelas para a Mata Atlântica: as consequências epidemiológicas da fração florestal no Pontal do Paranapanema, São Paulo.** 2008. 147f. Tese (Doutorado) - Departamento de Medicina Veterinária preventiva e Saúde Animal, Universidade de São Paulo. São Paulo.

NICHOLSON. W. L. Family Anaplasmataceae (*Anaplasmosis, Ehrlichiosis, Neorickettsiosis,* and *Neoehrlichiosis*). **Etiologic Agents of Infectious Diseases,** p. 918-924, 2018.

NIETFELD, J. C.; POLLOCK, C. Fatal cytauxzoonosis in a free-ranging bobcat *(Lynx rufus)*. **Journal of Wild life Diseases**, v. 38, n. 3, p. 607-610, 2002.

NOBILIS. Conservação da Fauna Silvestre. 2020. Acesso em: <https://www.nobilisfauna.com/projetos/tamanduasas>. Acesso em: 09 ago. 2023.

O'DWYER, L. H.; MASSARD, C. L.; SOUZA, J. C. P. *Hepatozoon canis* infection associated with dog ticks of rural areas of Rio de Janeiro State, Brazil. **Veterinary Parasitology,** Amsterdam, v. 94, p. 143-150, 2001.

O'DWYER, L. H. Brazilian canine hepatozoonosis. **Revista Brasileira de Parasitologia Veterinária,** Jaboticabal, v. 20, n. 3, p. 181-193, 2011.

O'DWYER, L. H. Description of three new species of *Hepatozoon* (Apicomplexa, Hepatozoidae) from Rattlesnakes *(Crotalus durissus terrificus)* based on molecular, morphometric and morphologic characters. **Experimental Parasitology,** v. 135, p. 200-207, 2013.

OIE – Office International des Epizooties. **One Health,** 20--. Disponível em: <https://www.oie.int/en/what-we-do/global-initiatives/one-health/>. Acesso em: 09 ago. 2023.

OPAS – Organização Pan-Americana da Saúde. **Leishmanioses: Informe epidemiológico das Américas,** 2022. Disponível em: <https://www.paho.org/pt/topicos/leishmaniose>. Acesso em: 13 ago. 23.

OLIVEIRA1, J. C. P. et al. Ectoparasites infesting animals living in close contact with human beings: a real trouble for One Health perspective? **Arquivo Brasileiro de Medicina Veterinária e Zootecnia,** Belo Horizonte, v. 73, n. 1, p. 55-61, 2021

OLIVEIRA, W. J. et al. Caracterização da fauna helmintológica de tamanduá-bandeira (*Myrmecophaga tridactyla*) e tamanduá-mirim (*Tamandua tetradactyla*) atropelados nas rodovias BR-050 e BR-455 (Minas Gerais, Brasil). **Arquivo Brasileiro de Medicina Veterinária e Zootecnia,** Belo Horizonte, v. 72, n. 6, p. 2175-2185, 2020.

OTRANO, D.; DANTAS-TORRES, F. Canine and feline vector-borne Diseases in Italy: current and perspectives. **Parasites e Vector,** Keele, v. 3, n. 2, p. 1-12, 2010.

PAIZ, L. M. et al. Serological Evidence of Infection by *Leishmania (Leishmania) infantum* (Synonym: *Leishmania (Leishmania) chagasi*) in Free-Ranging Wild Mammals in a Nonendemic Region of the State of São Paulo, Brazil. **Vector-borne and Zoonotic Diseases,** v. 15, n. 11, p. 667-673, 2015.

PAIZ, L. M. et al. Antibodies and Molecular Detection of *Leishmania (Leishmania) infantum* in Samples of Free-Ranging Marmosets (Primates: Callitrichidae: *Callithrix* spp.) in an Area of Canine Visceral Leishmaniasis in Southeastern Brazil. **Vector-borne and Zoonotic Diseases,** v. 19, n. 4, p. 249-254, 2019.

PALMER, J. P. et al. Piroplasm Infection in Domestic Cats in the Mountainous Region of Rio de Janeiro, Brazil. **Pathogens,** v. 11, n. 900, 2022.

PANAIT, L. C. et al. Three new species of *Cytauxzoon* in European wild felids. **Veterinary Parasitology,** v. 290, 2021.

PAN. **Plano de Ação Nacional para a Conservação do Tamanduá-bandeira, Tatu-canastra e Tatu-bola – PAN Tamanduás e Tatus.** Brasília. 2020.

PASCHOAL, A. M. O.; MASSARA, R. L.; SANTOS, J. L.; CHIARELLO, A. G. Is the domestic dog becoming an abundant species in the Atlantic Forest? A study case in southeastern Brazil. **Mammalia,** Paris, v. 76, p. 67-76, 2012.

PASSOS, L. M. F. et al. First molecular detection of *Babesia vogeli* in dogs from Brazil. **Veterinary Parasitology,** v. 127, p. 81-85, 2005.

PATZ, J. A.; GRACZYK, T. K.; GELLER, N.; VITTOR, A. Y. Effects of environmental change on emerging parasitic diseases. **International Journal of Parasitology,** v. 30, p. 1395-1405, 2000.

PAULA, M. B. C. et al. First finding of *Lutzomyia longipalpis* (Lutz; Neiva, 1912) in the urban area of Uberlândia, MG, concomitant with the first reported autochthonous case of human visceral leishmaniasis. Revista da Sociedade **Brasileira de Medicina Tropical,** v. 41, n. 3, p. 304-305, 2008.

PEIXOTO, P. V. et al. Fatal cytauxzoonosis in captive-reared lions in Brazil. **Veterinary Parasitology,** v. 145, p. 383–387, 2007.

PENA, H. F.J. et al. First isolation and genotyping of *Toxoplasma gondii* in a free-living giant anteater *(Myrmecophaga tridactyla)* revealed a unique non-archetypal genotype. **Acta Topica,** v, 204. 2020.

PENNISI. M. G. et al. LeishVet atualização e recomendações sobre leishmaniose felina. **Parasitas e Vetores,** v. 8, n. 302, 2015.

PENNISI, M. G.; PERSICHETTI. Feline leishmaniosis: Is the cat a small dog? **Veterinary Parasitology,** v. 251, p. 131–137, 2018.

PEREIRA, A. D.; ANTONIAZZI, M. H.; VIDOTTO-MAGNONI, A. P.; ORSI, M. L. Mamíferos silvestres predados por cães domésticos em fragmentos de Mata Atlântica no sul do Brasil. **Biotemas,** v. 32, n. 2, p. 107-113, 2019.

PEREZ, T. D.; **A importância dos cães domésticos como reservatórios do *Trypanosoma cruzi* e de *Leishmania* spp. na área rural do município de São João do Piauí (PI).** 2015. 155f. Tese (Doutorado) – Pós-Graduação em Medicina Tropical, Instituto Oswaldo Cruz. Rio de Janeiro.

PERLES, L. et al. Genetic diversity of *Hepatozoon* spp. in rodents from Brasil. **Scientific Reports,** v. 9, 2019.

PINTER, A. et al. Serosurvey of *Rickettsia* spp. in dogs and humans from an endemic area for Brazilian spotted fever in the State of São Paulo, Brazil. **Caderno de Saúde Pública,** Rio de Janeiro, v. 24, n. 2, p. 247-252, 2008.

PIRES, A. C. A. M. ***Lutzomyia (L.) longipalpis* (vetor da Leishmaniose Visceral Americana): A competência vetorial à diferentes espécies de *Leishmania* e a diversidade da microbiota.** 2018. 106f. Tese (Doutorado) – Programa de Pós-graduação em Biologia Celular, Universidade Federal de Minas Gerais. Belo Horizonte.

QUEIROGAS, V. L. et al. Carrapatos (Acari: Ixodidae) em cães domésticos no Parque Estadual Serra de Caldas Novas, Goiás: considerações epidemiológicas. **Biota Neotropica,** v. 10, n. 1, p. 347-349, 2010.

RAIMUNDO, J. M.; GUIMARÃES, A.; ANDRÉ, M. R.; BALDANI, C. D. Cytauxzoon felis DNA Detection in Healthy Cats from Rio de Janeiro, Brazil. **Journal of Parasitology,** v. 107, n. 5, p. 676-678, 2023.

RANGEL, C. H.; NEIVA, C. H. M.B. Predação de Vertebrados por Cães *Canis lupus familiaris* (Mammalia: Carnivora) no Jardim Botânico do Rio de Janeiro, RJ, Brasil. **Biodiversidade Brasileira,** v. 3, n. 2, p. 261-269, 2013.

REICHARD, M. V. et al. A new species of *Cytauxzoon* from pallas' cats caught in Mongolia and comments on the systematics and taxonomy of piroplasmids. **Journal of Parasitology,** v. 91, n. 2, p. 420-426, 2005.

REICHARD, M. V. et al. Transmission of *Cytauxzoon felis* to a domestic cat by *Amblyomma americanum.* **Veterinary parasitology,** Amsterdam, v. 6, n. 161, p. 110-115, 2009.

REICHARD, M. V. et al. Confirmation of *Amblyomma americanum* (Acari: Ixodidae) as a Vector for *Cytauxzoon felis* (Piroplasmorida: Theileriidae) to Domestic Cats. **Journal of Medical Entomology,** v. 47, n. 5, p. 890-896, 2010.

RICHINI-PEREIRA, V. B. et al. Molecular detection of *Leishmania* spp. in road-killed wild mammals in the Central Western area of the State of São Paulo, Brazil. **Journal of Venomous Animals and Toxins including Tropical Diseases,** v. 20, n. 1, 2014.

RODRIGUES, D. F.; DAEMON, E.; RODRIGUES, A. F. S. F. Caracterização da população de ectoparasitos em cães de núcleos de expansão urbana de Juiz de Fora, Minas Gerais, Brasil. **Revista Brasileira de Parasitologia Veterinária,** v. 17, n. 4, p. 185-188, 2008.

RODRIGUES, J. C. F.; GODINHO, J. L. P.; SOUZA, W. Biology of human pathogenic trypanosomatids: epidemiology, lifecycle and ultrastructure. **Sub-Cellular Biochemistry,** London, v. 74, n. 1, 2014.

RODRIGUES, A. F. C. et al. Endoparasitas intestinais em mamíferos silvestres nos fragmentos de floresta urbana. **Enciclopédia Biosfera**, Goiânia, v. 14, n. 25, p. 1333-1342. 2017.

ROHOUSOVA, I. et al. Exposure to *Leishmania* spp. and sand flies in domestic animals in northwestern Ethiopia. **Parasites & Vectors,** London, v.8, p.1–10, 2015.

ROQUE, A. L. R.; JANSEN, A. M. Wild and synanthropic reservoirs of Leishmania species in Americas. **International Journal for Parasitology: Parasites and Wildlife**, Washington, v. 3. n. 3, p. 251-62, 2014.

ROMA, T. N.; RIONDET-COSTA, D. R. T.; BOTEZELLI, L.; REIS, L. F. Effects of the presence of *canis lupus familiaris* L. (carnivora: canidae) (dog) in a municipal biological reserve of the Atlantic Forest biome in southern Minas Merais, Brazil, **Holos Environment,** v. 20, n. 3, p. 405-442, 2020.

ROTSTEIN, D. S.; TAYLOR, S. K.; HARVEY, J. W.; BEAN, J. Hematologic Effects of Cytauxzoonosis in Florida Panthers and Texas Cougars in Florida. **Journal of Wildlife Diseases,** v. 35, n. 3, p. 613-617, 1999.

RUAS, J. L.; FARIAS, N. A. R.; SOARES, M. P.; BRUM, J. G.W. *Babesia* sp. em graxaim do campo *(Lycalopex gymnocercus)* no sul do Brasil. **Arquivos de Instituto Biológico,** São Paulo, v. 70, n. 1, p. 113-114, 2003.

RUBINI, A. S. et al. Molecular characterization of feline *Hepatozoon* species from Brazil. **Veterinary Parasitology,** Amsterdam, v. 137, p. 168-171, 2006.

RUBINI, et al. Acquisition and transmission of *Hepatozoon canis* (Apicomplexa: Hepatozoidae) by the tick *Amblyomma ovale* (Acari: Ixodidae). **Veterinary Parasitology,** v. 164, n. 2, p. 324-327, 2009.

SANTIAGO, M. E. B. et al. An investigation of *Leishmania* spp. in *Didelphis* spp. from urban and peri-urban areas in Bauru (São Paulo, Brazil). **Veterinary Parasitology**, v. 150, p. 283-290, 2007.

SANTOS, A. L. Q. et al. *Hepatozoon* spp. in a hoary fox *(Lycalopex vetulus)* from Uberlândia, Minas Gerais State, Brazil. Rev. Acad., **Ciências Agrárias e Ambientais,** Curitiba, v. 11, n. 2, p. 145-150, 2013.

SAPATERA, N. S. et al. Visceral leishmaniasis in wild canids – literature review. **Research, Society and Development,** v. 11, n. 4, 2022.

SCHALLIG, H. D. F. H. et al. *Didelphis marsupialis* (Common Opossum): A Potential Reservoir Host for Zoonotic Leishmaniasis in the Metropolitan Region of Belo Horizonte (Minas Gerais, Brazil). **Vector-borne and Zoonotic Diseases,** v. 7, n. 3, 2007.

SCHREEG, M. E. et al. Mitochondrial Genome Sequences and Structures Aid in the Resolution of *Piroplasmida* phylogeny. **PLoS One,** v. 10, n. 11, 2016.

SEBASTIANI, M. C. **Detecção de hemopatógenos em Xenarthras de vida livre dos estados de Minas Gerais, Mato Grosso e Mato Grosso do Sul.** 2018. 54p. Monografia (Residência em Medicina Veterinária) - Escola de Veterinária, Universidade Federal de Minas Gerais, Belo Horizonte.

SILVA, I. P. M. Ehrlichiosis canine - literature review. **Revista Científica de Medicina Veterinária,** n. 24, 2015.

SILVA, J. M. A. et al. Ectoparasitos em cães de áreas peri-rurais do município de Rio Branco, Acre, Amazônia Acidental**. Enciclopédia Biosfera,** v. 14, n. 26, 2017.

SILVA, J. M. M. et al. **Criação, reabilitação e soltura monitorada de tamanduás-bandeira *(Myrmecophaga tridactyla)* do projeto TamanduAsas.** In: Anais do XXIX Encontro e XXIII Congresso da Associação Brasileira de Veterinários de Animais Selvagens - ABRAVAS. Anais... São Paulo, 2021a. Disponível em:

<https://www.even3.com.br/anais/congressoabravas/388852-criacao-reabilitacao-e-soltura-monitorada-de-tamanduas-bandeira-(myrmecophaga-tridactyla)-do-projeto-tamanduasas/>. Acesso em: 08 ago 2023.

SILVA, J. M. M. et al. **Primeiro registro brasileiro de sucesso de tamanduá-bandeira *(Myrmecophaga tridactyla)* criado, reabilitado e solto com monitoramento GPS – Iridium**. In: Anais do XXIX Encontro e XXIII Congresso da Associação Brasileira de Veterinários de Animais Selvagens - ABRAVAS. Anais... São Paulo, 2021b. Disponível em: <https://www.even3.com.br/anais/congressoabravas/388852-criacao-reabilitacao-e-soltura-monitorada-de-tamanduas-bandeira-/>. Acesso em: 08 ago 2023.

SILVA, M. R. L. et al. Didelphis albiventris naturally infected with Hepatozoon canis in southeastern Brazil. **Ticks and Tick-Borne Diseases,** Amsterdam, v. 8, n. 6, p. 878-881, 2017.

SILVA, R. C.; LANGONI, H. Dirofilariose. Zoonose emergente negligenciada. **Ciência Rural, Santa Maria,** v. 39, n. 5, p. 1614-1623, 2009.

SILVA, R. B. et al**. Anticorpos anti-*Leishmania* sp. em *Felis catus domesticus* atendios no Hospital Veterinário da UFCG, Patos-PB**. In: MEDTROP - Congresso da Sociedade Brasileira de Medicina Tropical, 54˚, 2018, Olinda.

SILVEIRA, J. A. G.; RABELO, E. M. L.; RIBEIRO, M. F. B. Detection of *Theileria* and *Babesia* in brown brocket deer *(Mazama gouazoubira)* and marsh deer *(Blastocerus dichotomus)* in the State of Minas Gerais, Brazil. **Veterinary Parasitology,** Amsterdam, v. 177, p. 61-66, 2011.

SILVEIRA, J. A. G. et al. Molecular detection and identification of hemoparasites in pampas deer (*Ozotoceros bezoarticus* Linnaeus, 1758) from the Pantanal Brazil. **Ticks and Tick-Borne Diseases,** Amsterdam, v. 4, p. 341-345, 2013.

SILVEIRA, J. A. G. et al. The first clinical and laboratory evidence of co-infection by Anaplasma phagocytophilum and Ehrlichia canis in a Brazilian dog. **Ticks and Tick-Borne Diseases,** Amsterdam, v. 6, n. 3, p. 242-245, 2015.

SILVEIRA, J. A. G. et al. *Rangelia vitalii* in a free-ranging maned wolf *(Chrysocyon brachyurus)* and co-infections. **International Journal for Parasitology: Parasites and Wildlife,** v. 5, p. 280-285, 2016a.

SILVEIRA, J. A. G. et al. Molecular assays reveal the presence of *Theileria* spp. and *Babesia* spp. in Asian water buffaloes (*Bubalus bubalis*, Linnaeus, 1758) in the Amazon region of Brazil. **Ticks and tick-borne diseases,** v. 7, p. 1017-1023, 2016b.

SMITH, T.; KILBORNE, F. L. Investigations into the nature, causation, and prevention of Texas or southern cattle fever. **U.S. Department of Agriculture,** 1893.

SMITH, T. G. The Genus Hepatozoon (Apicomplexa: Adeleina). **The Journal of Parasitology,** v. 82, n. 4, p. 565-585, 1996.

SOARES, H. S. et al. Novel piroplasmid and *Hepatozoon* organisms infecting the wildlife of two regions of the Brazilian Amazon. **International Journal for Parasitology: Parasites and Wildlife,** v. 6, p. 115-121, 2017.

SOUZA, N. P. et al. *Leishmania (Leishmania) infantum chagasi* in wild canids kept in captivity in the State of Mato Grosso. **Revista da Sociedade Brasileira de Medicina Tropical,** v. 43, n. 3, p. 333-335, 2010.

SOUSA, K. C. M. et al. Anaplasmataceae agents among wild mammals and ectoparasites in Brazil. **Epidemiology & Infection,** n. 145, p. 3424–3437, 2017a.

SOUZA, K. C. M. et al. Molecular detection of *Hepatozoon* spp. in domestic dogs and wild mammals in southern Pantanal, Brazil with implications in the transmission route. **Veterinary Parasitology,** v. 237, p. 37-46, 2017b.

SOUZA, L. R. et al. Outbreak of canine distemper and coinfections in a maned Wolf *(Chrysocyon brachyurus)* and in three giant anteaters *(Myrmecophaga tridactyla).* **Brazilian Journal of Microbiology,** São Paulo, v. 53, n. 3, p. 1731-1741, 2022.

SPOLIDORIO, M. G. et al. *Hepatozoon canis* infecting dogs in the State of Espírito Santo, Southeastern Brazil. **Veterinary Parasitology,** Amsterdam, v. 163, n. 4, p. 357-361, 2009.

STALLIVIERE, F. M. et al. Ectoparasites in *Canis familiaris* from Lages city, SC, Brazil and social-economical and cultural aspects of owners of family pets. **Revista de Ciências Agroveterinárias,** Lages, v. 8, n. 2, p. 179-183, 2009.

STARCOVICI C. Bemerkungen über den durch Babes entdeckten Blutparasiten und die durch denselben hervorgebrachten Krankheiten, die seuchenhafte Hämoglobinurie des Rindes (Babes), das Texasfieber (Th. Smith) und der Carceag der Schafe (Babes). **Zbl Bakt Org,** v. 14, p. 1–8, 1893.

SZABÓ, M. P. J. et al. Ticks and *Rickettsia* on anteaters from Southeast and Central-West Brazil. **Ticks and tick-borne diseases,** v. 10, n. 3, p. 540-545, 2019.

TAYLOR, M. A.; COOP, R. L.; WALL, R. L**. Parasitologia Veterinária**. 4. Ed. Rio de Janeiro: Guanabara Koogan, 2017. 1052p.

TESSARI, H. C. C. P. **Ocorrência de *Chlamydia* sp., *Morbillivirus* sp., *Parvovirus* sp., *Leishmania* sp. e A*lphacoronavirus* sp. em tamanduás-bandeira *(Myrmecophaga tridactyla)* cativos.** 2021. 57p. Dissertação (Mestrado) – Programa de Pós-graduação em Saúde Animal, Faculdade de Agronomia e Medicina Veterinária, Universidade de Brasília, Brasília, 2021.

TOLENTINO, N. et al. Serological evidence of *Leishmania* infection by employing ELISA and rapid tests in captive felids and canids in Brazil. **Veterinary Parasitology: Regional Studies and Reports,** v. 17, 2019.

TRAPP, S. M. et al. *Babesia gibsoni* genotype Asia in dogs from Brazil. **Veterinary Parasitology**, v. 141, p. 177-180, 2006.

UILENBERG, G. *Babesia* – A historical overview. **Veterinary Parasitology**, v. 138, p. 3-10, 2006.

VAN AS, M.; NETHERLANDS, E. C.; SMIT, N. J. Molecular characterisation and morphological description of two new species of *Hepatozoon* Miller, 1908 (Apicomplexa: Adeleorina: Hepatozoidae) infecting leukocytes of African leopards *Panthera pardus pardus* (L.). **Parasites & Vectores,** v. 13, n. 222, 2020.

VERONESI, F. et al. First detection of *Cytauxzoon* spp. infection in European wildcats (*Felis silvestris silvestris)* of Italy**. Ticks and tick-borne diseases,** v. 7, p. 853-858, 2016.

VINCENT-JOHNSON, N. A. et al. **The Journal of Parasitology,** v. 83, n. 6, p. 1165-1172, 1997.

VIEIRA, R. F. C. et al. Ehrlichiosis in Brazil. **Revista Brasileira de Parasitologia Veterinária,** Jaboticabal, v. 20, n. 1, p. 1-12, 2011.

VILELA, A. L. O.; LAMIM-GUEDES, V.; Domestic dogs in protected áreas: impacts and control. **HOLOS Environment**, v. 14, n. 2, p. 198-210, 2014.

VILLEGAS, T. J.; **Ecologia, dinâmica populacional e aspectos sanitários de gatos domésticos *(Felis catus)* nas áreas adjacentes da unidade de conservação Parque Estadual Carlos Botelho no estado de São Paulo, Brasil.** 2019. 121f. Tese (Doutorado) – Programa de Pós-Graduação: Epidemiologia Experimental Aplicada às Zoonoses, Universidade de São Paulo, São Paulo, 2019.

VIOTI, G. et al. Molecular detection of *Leishmania* spp. in cattle from Brazil by means of PCR using internal transcribed spacer 1. **Brasilian Journal of Veterinary Parasitology,** v. 28, n. 2, p. 303-305, 2019.

VISHWAKARMA, P.; NANDINI, M. K. **Overview of Canine Babesiosis.** 2018. Disponível em: <https://www.intechopen.com/chapters/69693>. Acesso em: 10 ago. 2023.

WAGNER, J. E. A fatal cytauxzoonosis-like disease in cats. **Journal of the American Veterinary Medical Association,** v. 168, n. 7, p. 585–588, 1976.

WAKED, R.; KRAUSE, P. J. Human Babesiosis**. Infectious disease clinics of North America,** Philadelphia, v. 36, n. 3, p. 655-670, 2022.

WALL, R. L.; SHEARER, D. **Veterinary Ectoparasites: Biology, Pathology and Control.** Wiley-Blackwell, 2001. 200p.

WANG, J. et al. Two Tales of *Cytauxzoon felis* Infections in Domestic Cats. **Clinical Microbiology Reviews,** v. 30, n. 4, 2017.

WENYON, C. M. Oriental sore in Bagdad, together with observations on a gregarine in Stegomyia fasciata, the haemoegregarine of dogs, and the flagellates of house flies. **Parasitology**, v. 4, p. 273–343, 1910.

WIDMER, C. E. et al. Tick-Borne Bacteria in Free-Living Jaguars *(Panthera onca)* in Pantanal, Brazil. **Vector-borne and Zoonotic Diseases,** v. 11, n. 8, 2011.

WIKANDER, Y. M.; ANANTATAT, A.; KANG, Q.; REIF, K, E. Prevalence of *Cytauxzoon felis* Infection-Carriers in Eastern Kansas Domestic Cats. **Pathogens**, v. 9, n. 854, 2020.

WIKANDER, Y.; REIF, K. E. *Cytauxzoon felis*: An Overview. **Pathogens,** v. 12, n. 133, 2023.

WILLI, B. et al. *Cytauxzoon europaeus* infections in domestic cats in Switzerland and in European wildcats in France: a tale that started more than two decades ago. **Parasites & Vectors,** v. 15, n. 19, 2022.

WOLF, R. W. et al. Novel *Babesia* and *Hepatozoon* agents infecting nonvolant small mammals in the Brazilian Pantanal, with the first record of the tick *Ornithodoros guaporensis* in Brazil, **Ticks and Tick-Borne Diseases,** Amsterdam, v. 7, n. 3, p. 449-456, 2016.

YABSLEY, M. J.; MURPHY, S. M.; CUNNINGHAM. Molecular Detection and Characterization of Cytauxzoon felis and a Babesia Species in Cougars from Florida. **Journal of Wildlife Diseases,** v. 42, n. 2, p. 366-374, 2006.

YABSLEY, M. J. et al. Experimental primary and secondary infections of domestic dogs with *Ehrlichia ewingii.* **Veterinary Microbiology,** Amsterdam, v. 150, p. 315-321, 2011.

YANG, T. S. et al. *Cytauxzoon felis* in salivary glands of *Amblyomma americanum***. Ticks and Tick-Borne Diseases,** Amsterdam, v. 14, 2023.

YOUNG, J. K.; OLSON, K. A.; READING, R. P.; AMGALANBAATAR, S. & BERGER, J. Is wildlife going to the dogs? Impacts of feral and free-roaming dogs on wildlife populations. **BioScience,** v. 61, p. 125-132, 2011.

ZAHLER, M. et al. Detection of a new pathogenic Babesia microti-like species in dogs. **Veterinary Parasitology,** v. 89, p. 241–248, 2000.

ANEXO I – CERTIFICADO COMISSÃO DE ÉTICA NO USO DE ANIMAIS (CEUA)

UFMG

UNIVERSIDADE FEDERAL DE MINAS GERAIS

CEUA
COMISSÃO DE ÉTICA NO USO DE ANIMAIS

CERTIFICADO
Certificamos que o projeto intitulado "Pesquisa de carrapatos e hemopatógenos em animais e no ambiente do Parque Estadual do Pau Furado e comunidades no entorno em Minas Gerais, Brasil", protocolo do CEUA: 10/2022 sob a responsabilidade de Julia Angelica Goncalves da Silveira que envolve a produção, manutenção e/ou utilização de animais pertencentes ao filo Chordata, subfilo Vertebrata (exceto o homem) para fins de pesquisa científica (ou ensino) - encontra-se de acordo com os preceitos da Lei nº 11.794, de 8 de outubro de 2008, do Decreto nº 6.899 de 15 de julho de 2009, e com as normas editadas pelo Conselho Nacional de Controle da Experimentação Animal (CONCEA), e foi aprovado pela COMISSÃO DE ÉTICA NO USO DE ANIMAIS (CEUA) DA UNIVERSIDADE FEDERAL DE MINAS GERAIS, em reunião de 27/01/2022.

Vigência da Autorização	27/01/2022 a 26/01/2027
Finalidade	Pesquisa
***Espécie/linhagem**	Cão / SRD
Nº de animais	200
Peso/Idade	10kg / 4(anos)
Sexo	indiferente
Origem	comunidades no entorno do Parque estadual Pau Furado
***Espécie/linhagem**	Gatos / SRD
Nº de animais	100
Peso/Idade	3kg / 4(anos)
Sexo	indiferente
Origem	comunidades no entorno do Parque estadual Pau Furado
***Espécie/linhagem**	Espécie silvestre brasileira / na
Nº de animais	16
Peso/Idade	30kg / 1(anos)
Sexo	indiferente
Origem	ONG- Nobilis Fauna. Projeto TamanduASAS
Número da Solicitação ou Autorização SISBIO	788251
Atividade(s)	O presente trabalho terá acesso somente as amostras coletadas
Espécie/Grupos Taxonômicos	Myrmecophaga tridactyla
Local(is)	Minas Gerais

Considerações posteriores:

27/01/2022	Aprovado no dia 27/01/2022. Validade: 27/01/2022 à 26/01/2027 Este protocolo foi aprovado condicionado a resposta à diligência na reunião de 24/01/2022.

Belo Horizonte, 25/02/2022.

Atenciosamente,

1 / 2

ANEXO II – TERMO DE CONSENTIMENTO DO RESPONSÁVEL PELO(S) ANIMAL(IS)

Universidade Federal de Minas Gerais
Pró-Reitoria de Pesquisa e Pós-Graduação
Comissão de Ética na Utilização de Animais (CEUA)
Av. Antônio Carlos, 6627 – Uni. Adm. II – 2° Andar – Sala: 2005 – CEP 31270-901
Campus Pampulha – Belo Horizonte/MG – Fone: (31) 34094516
e-mail:ceua@prpq.ufmg.br

TERMO DE CONSENTIMENTO DO RESPONSÁVEL PELO(S) ANIMAL(AIS)

Você está sendo convidado para participar de uma pesquisa intitulada Pesquisa de carrapatos e hemoparasitos em animais e no ambiente do Parque Estadual do Pau Furado e comunidades no entorno em Minas Gerais, Brasil, sob responsabilidade do pesquisador Júlia Angélica Gonçalves as Silveira. Este estudo foi aprovado pela Comissão de Ética no uso de Animais da Universidade Federal de Minas Gerais, CIAEP/CEUA: xxxxxx, e tem por objetivo: pesquisar por patógenos causadores de zoonoses, em carrapatos e no sangue de cães e gatos no município de Uberlândia/MG em interface com atividade humana. Estou ciente de que o grupo de pesquisa deste estudo realizará o exame clínico, coleta de carrapatos e de sangue na veia jugular (pescoço) ou veia cefálica (membro anterior) no(s) cão(es) e gato(s) que estão sob a minha responsabilidade, a realização da coleta de sangue (5ml) será após a cirurgia de castração do meu(s) animal(is), ainda sob efeito da anestesia. Neste trabalho os animais poderão estar expostos a hematoma no local da punção venosa. Este estudo possibilitará fornecer parâmetros para avaliação do risco de exposição da população humana a patógenos transmitidos por carrapatos no município de Uberlândia. Esclarecemos ainda, que sua autorização para a inclusão do(s) seu(s) animal(is) nesse estudo é voluntária. Seu(s) animal(is) poderá(ão) ser retirado(s) do estudo, a qualquer momento, sem que isso cause qualquer prejuízo a ele(s). A confidencialidade dos seus dados pessoais será preservada. Os membros da CEUA ou as autoridades regulatórias poderão solicitar suas informações, e nesse caso, elas serão dirigidas especificamente para fins de inspeções regulares.

O Médico Veterinário responsável pelo(s) seu(s) anima(is) será Ellen Jacques Mendes, inscrito(a) no CRMV-MG sob o número 19346. Além dela, a equipe do Pesquisador Principal também se responsabilizará pelo bem estar do(s) seu(s) animal(is) durante a coleta de sangue. Quando for necessário, durante ou após o período do estudo, você poderá entrar em contato com o Pesquisador Principal ou com a sua equipe pelos seguintes contatos:

Tel. de emergência: (31) 998362121

Endereço: Escola de Veterinária da UFMG Endereço: Campus Pampulha da UFMG - Av. Antônio Carlos, 6627 - São Luiz, Belo Horizonte - MG, 31270-901

Após estes esclarecimentos, solicitamos o seu consentimento de forma livre para participar desta pesquisa. Portanto preencha, por favor, a declaração anexa.

DECLARAÇÃO DE CONSENTIMENTO

Fui devidamente esclarecido(a) sobre todos os procedimentos deste estudo, seus riscos e benefícios ao(s) animal(is) pelo(s) qual(is) sou responsável. Fui também informado que posso retirar meu(s) animal(is) do estudo a qualquer momento. Ao assinar este Termo de Consentimento, eu

_____ portador do RG _____ declaro que autorizo a participação do(s) meu(s) animal(is) identificado(s), a seguir, neste projeto.

Este documento será assinado em duas vias, sendo que uma via ficará comigo e outra com o pesquisador. Identificação do(s) animal(is):

Nome ou Número de identificação:

Espécie: Uberlândia, ____de _____de 20__.

Raça:

---------- ----------

Assinatura do Proprietário Assinatura do Pesquisador

ANEXO III – OFFICIO IEF PARCERIA PROJETO ASAS E TAMANDUASAS.

GOVERNO DO ESTADO DE MINAS GERAIS
Secretaria de Estado de Meio Ambiente e Desenvolvimento Sustentável
Instituto Estadual de Florestas
Escritório Regional Triângulo

OFÍCIO 86/2021
Referência: Parceria Projeto ASAS e TamanduASAS – Instituto Estadual de Florestas – IEF

A destinação de animais silvestres é uma atividade que pressupõe enorme comprometimento com as questões ambientais e os procedimentos de soltura tornam-se valiosa ferramenta, desde que conduzidos com os critérios técnicos intrínsecos à atividade.O Instituto Estadual de Florestas (IEF) e o Instituto Brasileiro do Meio Ambiente e dos Recursos Naturais Renováveis (IBAMA), desenvolvem no estado de Minas Gerais o projeto ASAS - Áreas de Soltura de Animais Silvestres – com base na Portaria IEF N° 182 de nove de dezembro de 2013.

O projeto ASAS e TamanduASAS procuram cadastrar propriedades em Minas Gerais, a fim de obter áreas que apresentem potencial para receber animais da fauna brasileira provenientes de apreensão, recolhimento ou entrega voluntária. Deste modo, para que estes animais retornem a natureza, técnicos habilitados realizam avaliação das propriedades previamente cadastradas no IEF/IBAMA e região no entorno.

Objetiva-se com os Projetos ASAS e Tamanduasas oferecer condições que respeitem a distribuição geográfica histórica e exigências ambientais dos animais a serem soltos, além de realizar análises sanitárias pré e pós-soltura, evitando solturas irresponsáveis, priorizando sempre a saúde e o bem estar animal, assim como, devolver a chance da fauna cumprir o importante papel que tem na manutenção do equilíbrio ecológico, através de populações viáveis. O Projeto visa também, a identificação de áreas e fornecimento de dados e elaboração de protocolos de soltura, reabilitação e de saúde animal, para subsidiar projetos voltados à conservação da biodiversidade no estado de Minas Gerais e dar suporte a projetos de reintrodução de fauna silvestre nativa.

O Sr. Marcos Antônio Casassanta, proprietário da Fazenda Retiro Águas Vivas, localizada na zona rural do município de Uberlândia, estrada Pau Furado, s/n, é parceiro do Instituto Estadual de Florestas no Projeto ASAS, processo N°06000001111/2018.

Atenciosamente,

Juliana Macedo Magnino Silva
Analista Ambiental
Médica Veterinária
IEF - FTS

Juliana Macedo Magnino Silva – Analista Ambiental
Médica Veterinária – IEF Regional Triângulo

IEF/TRIÂNGULO	Praça Tubal Vilela, nº 03 – Uberlândia – MG CEP 38400-184 – Tel: (34) 3088-6457 juliana.silva@meioambiente.mg.gov.br	DATA: 06/10/2021 Página: 1⊥ /1⊥

ANEXO IV – QUESTIONÁRIO.

Questionário – Experimento "Pesquisa de carrapatos e hemopatógenos, no ambiente e animais (cães, gatos e tamanduás-bandeira), no Cerrado do Triângulo Mineiro".

Espécies: Cão ( ) Gato ( ) **Raça:**

Sexo: Fêmea ( ) Macho ( ) **Faixa etária:** Filhote ( ) Jovem ( ) Adulto ( )

Origem do animal: Adotado ( ) Comprado ( ) Presente ( ) Nascido na residência ( ) Apareceu ( ) Outros ( ):_____

Qual a função do animal na propriedade: Companhia ( ) Defesa da casa ( ) Defesa de outras criações ( ) Pastoreio ( ) Outros ( ): _____

Presença de gado: Sim ( ) Não ( ) **Presença de porcos**: Sim ( ) Não ( )

Presença de cachorros: Não ( ) Sim ( ). Se sim quantos:___

Presença de gatos: Não ( ) Sim ( ). Se sim quantos:___

Presença de cavalos: Sim ( ) Não ( ) **Presença de aves**: Sim ( ) Não ( )

Contato direto com animais de outras propriedades: Sim ( ) Não ( )

Contato com animais silvestres em casa: Não ( ) Sim ( ) Qual(is):_____

Tem o costume de caçar: Não ( ) Sim ( ). Se sim, se alimenta da presa Sim ( ) Não ( )

Animal vive preso: Não ( ) Sim ( ) Se sim o tempo todo, ou somente um período:_____

Tem acesso a rua: Não ( ) Sim ( ). Se sim acompanhado ( ) sozinho ( )

Tem acesso a área de mata: Sim ( ) Não ( )

Tem carrapato: Sim ( ) Não ( ) **Já teve carrapato:** Sim ( ) Não ( )

Tem pulga: Sim ( ) Não ( ) **Já teve pulga:** Sim ( ) Não ( )

Tem sarna: Sim ( ) Não ( ) **Já teve sarna:** Sim ( ) Não ( )

Já vacinou: Não ( ) Sim ( ) Se sim qual: ( ) Polivalente ( ) Raiva

Vacinação anual: Não ( ) Sim ( ) Se sim qual: ( ) Polivalente ( ) Raiva

Controle de ectoparasitos: Sim ( ) Não ( ) Qual:_____

Controle de endoparasitos: Sim ( ) Não ( ) Qual:_____

Já teve alguma doença: Não ( ) Sim ( ) Qual ou sinal clínico:_____