UNIVERSIDADE FEDERAL DE MINAS GERAIS
ESCOLA DE VETERINÁRIA
Colegiado do Curso de Pós-graduação.

ÚLCERA DE ABOMASO RELATO DE CASO

Arthur Campagnaro Prandi.

BELO HORIZONTE
ESCOLA DE VETERINÁRIA-UFMG
2011

Arthur Campagnaro Prandi

ÚLCERA DE ABOMASO RELATO DE CASO

Monografia apresentada à Universidade Federal de Minas Gerais como requisito parcial do curso de Especiallização em Residência em Medicina Veterinária.

Área de Concentração: Clínica de Ruminantes.

Orientador: Antônio Úlltimo de Carvalho

BELO HORIZONTE

ESCOLA DE VETERINÁRIA-UFMG

2011

P899u

Prandi, Arthur Campagnaro, 1987-
Úlcera de abomaso: relato de caso / Arthur Campagnaro Prandi. – 2011.
27 p. : il.

Orientador: Antônio Último de Carvalho
Monografia apresentada à Universidade Federal de Minas Gerais como requisito parcial do curso de Especialização em Residência em Medicina Veterinária.
Inclui bibliografia.

1. Bovino – Doenças. 2. Estomago – Úlceras. 3. Dispepsia. I. Carvalho, Antônio Último de. II. Universidade Federal de Minas Gerais. Escola de Veterinária. III. Título.

CDD – 636.208 96

Monografia defendida e aprovada em **22 de fevereiro de 2011**, pela Comissão Examinadora constituída por:

Prof. Antônio Último de Carvalho
Presidente

Prof. Elias Jorge Facury Filho

Prof. Valentim Arabicano Gheller

SUMÁRIO

Lista de Figuras — 06
Lista de Tabelas — 06
Lista de Gráficos — 07
Resumo — 08
Introdução — 10
Objetivos — 10
O Abomaso — 11
Etiologia — 12
Sinais Clínicos — 13
Patologia Clínica — 15
Diagnóstico Diferencial — 16
Tratamento — 16
Prevenção — 18
Relato de Caso — 18
Referências Bibliográficas — 27

Lista de figuras:

Figura 1: Novilha nelore com idade de 22 meses e peso corporal de 950 Kg atendida no Hospital Veterinário da UFMG. 19

Figura 2e 3: Imagem de novilha nelore com idade de 22 meses e peso corporal de 950 Kg atendida no Hospital Veterinário da UFMG com úlcera de abomaso observar a característica das fezes enegrecidas. 20

Lista de tabelas:

Tabela 1: Classificação das úlceras de abomaso, características das lesões e sinais clínicos associados. (Adaptado de Radostits, 2000) 15

Tabela 2:Resultado de hemogasometria de uma novilha nelore com idade de 22 meses e peso corporal de 950 Kg atendida no Hospital Veterinário da UFMG com úlcera de abomaso realizada com o i-STAT® no dia 22/05/2010 21

Tabela 3: Resultado de Hemogasometria de uma novilha nelore com idade de 22 meses e peso corporal de 950Kg atendida no Hospital Veterinário da UFMG com úlcera de abomaso, realizada com o i-STAT® nos dias 22,23 e 25/05/2010. 23

Tabela 4: Resultados de eritrogramas de uma novilha nelore com idade de 22 meses e peso corporal de 950Kg atendida no Hospital Veterinário da UFMG com úlcera de abomaso, realizados nos dias 26 e 28/05/2010 e 01 e 09/06/2010 para monitoramento da resposta ao quadro hematológico. 25

Lista de Gráficos:

Gráfico 1: Valores de pH sanguíneo (pH) e déficit de bases (BE) de uma novilha nelore com idade de 22 meses e peso corporal de 950Kg atendida no Hospital Veterinário da UFMG com úlcera de abomaso, avaliados nos dias 22,23 e 25/05/2010. 24

Gráfico 2: Valores de hematócrito e hemoglobina de uma novilha nelore com idade de 22 meses e peso corporal de 950Kg atendida no Hospital Veterinário da UFMG com úlcera de abomaso, realizados após início do tratamento nos dias 26 e 28/05/2010 e 01 e 09/06/2010. 26

Resumo:

As úlceras de abomaso são importantes causas de indigestão em ruminantes, e podem ter inúmeros fatores predisponentes. Podem atingir bezerros, vacas em lactação e touros. Animais acometidos apresentam diminuição na ingestão de alimentos, emagrecimento e comprometimento da produção, seja leite ou carne, ou do desenvolvimento no caso dos animais jovens, trazendo significativas perdas para o sistema de produção. A taxa de letalidade nos animais acometidos por úlceras hemorrágicas pode chegar a 100%. Na etiologia das úlceras são sugeridos vários fatores predisponentes como: deslocamentos de abomaso, acidose rumenal subclínica, cetose, fígado gordo, metrites, mastites, doenças frequentemente associadas ao período pré e pós parto. O processo de ulceração desenvolve-se quando a barreira mucosa que protege o órgão é afetada ou quando ocorre exacerbação dos fatores nocivos como hiperacidez, infecções e estresse. Este trabalho tem como objetivo discutir os fatores predisponentes às úlceras de abomaso, técnicas para diagnóstico e tratamentos. Relata também o caso de um animal atendido no Hospital Veterinário da Universidade Federal de Minas Gerais.

Palavras chave: Úlcera de abomaso, Pós parto, Indigestão, Bovino.

Abstract:

The abomasal ulcers are important causes of indigestion in ruminants. It could have many predisposing factors and affect calves, lactating cows and bulls. The clinical signs are reduced food intake, emaciation and impaired production of milk, beef or development in young calves, which can affect financially the production system. In affected animals the fatality rate could reach 100%. Some predisposing factors are described like: abomasal displacement, subclinical ruminal acidosis, ketosis, metritis, mastitis all of them pathologies of the peripartum period. The ulceration process starts with the increased of the aggression factors like hyperacidity, infections or stress, or even when the mucosal barrier that protects tha abomasum is affected. The objective of this report is to debate the predisposing factors of abomasal ulceration, diagnostic thechniques, and its treatment.

Key Words: Abomasal ulcers, Peripartum period, indigestion, Bovine.

Introdução:

As úlceras de abomaso são importantes causas de indigestão em ruminantes, e podem ter inúmeros fatores predisponentes (Dirksen, 2005). Podem atingir bezerros, vacas em lactação e touros. Animais acometidos apresentam diminuição na ingestão de alimentos, emagrecimento e comprometimento da produção, seja leite ou carne, ou do desenvolvimento no caso dos animais jovens, trazendo significativas perdas para o sistema de produção. A taxa de letalidade nos animais acometidos por úlceras hemorrágicas podem chegar a 100% (Radostits, 2000).

As úlceras de abomaso possuem uma ocorrência baixa, porém como os sinais clínicos podem ser brandos (Dirksen, 2005), no caso de ulcerações do tipo 1, os diagnósticos podem não ser precisos e portanto não relatados. A inspeção minuciosa do abomaso em necropsias revela um alto grau de incidência em animais jovens (Marshall, 2009), em animais com alterações que levam a diminuição do apetite e do trânsito no trato digestivo e em doenças com curso longo.

A etiologia das úlceras de abomaso ainda não é precisa, porém são sugeridos vários fatores predisponentes como: deslocamentos de abomaso, acidose rumenal subclínica, cetose, fígado gordo, metrites, mastites, doenças frequentemente associadas ao período pré e pós parto (Radostitis, 2000).

As úlceras de abomaso apresentam sinais clínicos variados, e o tratamento é sintomático e de suporte. Quando há ulcerações secundárias, a doença inicial deve ser tratada (Radostits, 2000).

Objetivos:

Este trabalho tem como objetivo discutir:

- Os fatores predisponentes das úlceras de abomaso,

- Técnicas para diagnóstico,

- Os tratamentos utilizados,

- Relatar o caso de um animal atendido no Hospital Veterinário da Universidade Federal de Minas Gerais com úlcera de abomaso.

O Abomaso:

O abomaso é constituído pelas regiões fúndicas, pilórica e corpo. A mucosa é retorcida em dobras que correm em forma espiral longitudinalmente através da região fúndica e partes do corpo e estão ausentes na região pilórica (Berchielli, 2006).

O abomaso dos ruminantes é similar ao estômago dos monogástricos, porém possui uma porção de células parietais maior, para aumentar a secreção de HCL já que ruminantes possuem alimentação rica em proteínas (concentrados) (Berchielli, 2006).

O pH do conteúdo abomasal gira em torno de 3, sendo as secreções de gastrina e ácido clorídrico reguladas por alterações no pH local e enchimento do órgão, já o pepsinogênio é secretado de maneira constante durante o processo digestivo (Dukes, 1996).

O abomaso é inervado pelo vago e nervo esplâncnico, sendo a movimentação estimulada pelo vago e fármacos parassimpatomiméticos e inibida pela adrenalina e estímulo do nervo esplâncnico. Também são reguladores da movimentação as quantidades de alimentos que fluem do omaso e taxa de esvaziamento do duodeno (Dukes, 1996).

A mucosa do abomaso é protegida por fatores como: produção de muco por células do epitélio, secreção de bicarbonato, renovação constante do epitélio, boa vascularização, motilidade e síntese de prostaglandinas. A prostaglandina E aumenta a produção de muco, favorece a microcirculação e diminui a secreção de ácido clorídrico (Dukes, 1996).

O processo de ulceração se desenvolve quando a barreira mucosa que protege o órgão é afetada ou quando ocorre exacerbação dos fatores nocivos como hiperacidez, infecções e estresse (Dirksen, 2005).

Segundo Dirksen et al., 2005 os fatores que diminuem a capacidade de proteção da mucosa do abomaso podem ser:

- Chegada de grandes quantidades de ácido lático ou ácidos graxos voláteis que podem dissolver a capa de muco protetor e permitir o contato de íons H^+, com a parede do órgão.

- Administração de antiinflamatórios não estereoidais que podem afetar a produção de prostaglandinas.

- Acidos biliares e outros componentes do trato intestinal, que podem chegar ao abomaso por refluxo intestinal, e dissolver o muco protetor.

Etiologia:

A etiologia das úlceras de abomaso ainda não é precisa, porém são sugeridos vários fatores predisponentes como: deslocamentos de abomaso, acidose rumenal subclínica, cetose, fígado gordo, metrites, mastites, doenças frequentemente associadas ao período pré e pós parto (Radostitis, 2000) ou neoplasias (Dirksen, 2005).

Fatores que geram estresse são considerados predisponentes a formação de úlceras. Isso se dá, pois a liberação de corticóides endógenos aumenta nestas situações, e leva a maior liberação de ácidos e pepsina, como durante a fase final da gestação, início da lactação, pico de produção e período pós-parto (Smith, 1986).

Outros fatores como a erosão da mucosa por corpos estranhos, pode diminuir a integridade da mucosa e dos fatores de proteção da mesma (Marshall, 2009).

O refluxo de conteúdo duodenal para região pilórica causa alcalose local gerando fragilidade na mucosa (Ooms, 1978).

Isquemia da mucosa ou problemas circulatórios focais diminuem a renovação das células epiteliais com conseqüente falha da proteção local, possivelmente decorrentes do estresse ou de uma torção da víscera (Marshall, 2009).

Dietas que podem levar a distensão excessiva do abomaso, ou grande quantidade de ácidos graxos voláteis no mesmo favorecem a hipersecreção dos ácidos e enzimas digestivas, predispondo a formação das úlceras (Breukink, 1976).

As possíveis causas infecciosas ainda estão sob investigação. São relatadas em bezerros geralmente associadas à infecção por *Clostridium perfrigens tipo A* e E (Roeder, 1987; Jelinski, 1995; Songer, 2005) e *Clostridium perfringens* do tipo D (Assis, 2002) e também infecções fúngicas (Gitter, 1957). Pode se relacionar ainda o vírus da diarréia viral bovina (Mills, 1990), e o da febre catarral maligna.

Ocorre ainda por parasitos como o *Haemonchus contortus* e a *Ostertagia ostertagi*, que geram lesões na mucosa do abomaso. Qualquer lesão na parede permite a passagem de pepsina e ions hidrogênio para diferentes camadas da mucosa (Radostits, 2000).

A deficiência de cobre é um fator predisponente a formação das úlceras e pode se associar ao papel deste elemento na função imune do organismo animal. Sua dosagem no soro de animais acometidos por úlceras pode demonstrar valores fisiológicos, porém ao dosar a concentração de cobre em amostras de fígado MILLS et. al. observaram 18 em 35 animais acometidos por ulceras de abomaso com deficiência de cobre.

Alterações menos comuns são as neoplasias, como o linfossarcoma, que podem acometer a parede abomasal afetando o aporte sanguíneo local e desencadear a formação das úlceras (Dirksen, 2005).

Sinais Clínicos:

Os sinais clínicos observados em animais com úlceras abomasais variam de acordo com os tipos de úlcera. Segundo Radostits, et. al. as úlceras podem ser classificadas como do tipo 1 ao 4 e podem ser observadas ao mesmo tempo em um animal.

Nas úlceras do tipo 1 há penetração incompleta da mucosa do abomaso, resultando em mínima hemorragia intraluminal (Radostits,

2000). Muitas vezes passam desapercebidos mas pode ser observado: apetite caprichoso, cólicas, inquietação, emagrecimento e quedas na produção e ligeiro escurecimento nas fezes. Geralmente as ulceras do tipo 1 são decorrentes de doenças infecciosas como mastites e metrites.

As úlceras do tipo 2 ou hemorrágicas, ocorrem quando há exposição de um grande vaso normalmente situado na submucosa, levando a intenso sangramento intraluminal. Os sinais mais comuns são mucosas pálidas decorrentes da hemorragia, superfície corporal fria, temperatura retal diminuída, taquicardia e taquipnéia. O animal apresenta-se apático, freqüentemente permanece deitado, a ingestão de alimentos cessa abruptamente, observa se queda brusca da produção e fezes negras com aspecto de piche.

Nas úlceras do tipo 3, ocorre erosão da parede do abomaso, com acometimento da serosa e peritonite localizada por aderência local ao omento ou outro órgão adjacente. Os sinais clínicos são de dor abdominal, atonia rumenal e diarréia.

As úlceras do tipo 4 são caracterizadas por ruptura da parede abomasal com derramamento extenso do conteúdo do abomaso na cavidade abdominal, e conseqüente peritonite difusa. Os sinais são de peritonite difusa e choque séptico, com taquipnéia, taquicardia, febre, vasos episclerais ingurgitados, superfície corporal fria, mucosas pálidas, parede abdominal tensa e sensível a dor, conteúdo abomasal obtido na realização de abdominocentese. A morte do animal acometido se dá em até 24 horas (Radostits, 2000).

Tabela 1: Classificação das úlceras de abomaso, características das lesões e sinais clínicos associados. (Adaptado de Radostits, 2000)

Tipo	Alterações	Sinais Clínicos
1	Penetração incompleta da mucosa do abomaso, resultando em mínima hemorragia intraluminal.	Apetite caprichoso, cólicas, inquietação, emagrecimento e quedas na produção, ligeiro escurecimento nas fezes.
2	Exposição de um grande vaso normalmente situado na submucosa, levando a intenso sangramento intraluminal.	Mucosas pálidas, superfície corporal fria, temperatura retal diminuída, taquicardia e taquipnéia, apatia.
3	Erosão da parede do abomaso, com acometimento da serosa e peritonite localizada por aderência local ao omento ou outro órgão adjacente.	Dor abdominal, atonia rumenal e diarréia.
4	Ruptura da parede abomasal com derramamento extenso do conteúdo do abomaso na cavidade abdominal.	Taquipnéia, taquicardia, febre, vasos episclerais ingurgitados, superfície corporal fria, mucosas pálidas, parede abdominal tensa e sensível a dor.

Patologia clínica:

Nas análises clínicas as úlceras hemorrágicas produzem um hemograma típico de uma anemia hemorrágica aguda (Radostits, 2000). Na maioria das vezes os animais apresentam no inicio do quadro, uma anemia normocítica e normocrômica com hematócrito fisiológico (OK, 2000). No caso de uma hemorragia prolongada, semanas ou meses, o resultado geralmente é anemia macrocítica e normocrômica com leve reticulocitose (OK, 2000).

Para os casos onde ocorre peritonite localizada ou difusa as alterações são leucocitose com neutrofilia e aumento do fibrinogênio plasmático (Dirksen, 2005).

No caso das úlceras do tipo dois a melena é observada de maneira fácil e as fezes apresentam aparência de piche, sendo caracterizado como um achado patognomônico, porém no caso de úlceras do tipo um o exame para investigação de sangue oculto nas fezes é de grande importância no diagnóstico, sendo necessárias mais de uma

avaliação devido à liberação intermitente de sangue nas fezes (Radostits,2000).

Outro exame laboratorial que segundo Ok et. al. 2000 tem função significativa para identificação de úlceras de abomaso é a concentração plasmática de gastrina. A gastrina tem seus valores extremamente aumentados em casos de sangramento no abomaso, e possui valores fisiológicos de 103,2 pg/dl. Os animais afetados por úlceras apresentaram valores em torno de 213,6 pg/dl e animais que vieram a óbito apresentaram valores de até 900,4 pg/dl (OK, 2000).

Segundo estudo de Mesaric, 2005 a atividade plasmática de pepsinogênio também pode ser utilizada para identificação de animais afetados por úlceras do tipo 1 e 2. Os animais afetados apresentaram valores de 5.2 U/L e animais sem alterações tiveram valores em torno de 1.0 U/L.

Na análise do líquido peritoneal obtido através de abdominocentese, pode se observar indícios de peritonite com exsudato inflamatório, nos casos de úlceras perfuradas. Também pode se observar presença de conteúdo do abomaso indicando um derramamento difuso na cavidade abdominal do mesmo (Dirksen, 2005).

Diagnóstico Diferencial:

Podem se relacionar segundo Marshal, (2009) os seguintes diagnósticos diferenciais: Cocidiose, salmonelose, intussuscepção, ulcera duodenal, torção abomasal, diarréia viral bovina (doença das mucosas), febre catarral maligna, micotoxicoses, intoxicação por metal pesado e coagulopatias para os casos de úlceras hemorrágicas. Reticuloperitonite traumática ou ruptura de outro órgão abdominal (como útero) nos casos de úlceras perfuradas.

Tratamento:

As úlceras de abomaso apresentam sinais clínicos variados, e o tratamento é sintomático e de suporte. Quando há ulcerações secundárias, a doença inicial deve ser tratada (Radostits, 2000).

Transfusão sanguínea.

A transfusão é baseada no quadro clínico do animal: fraqueza, superfícies frias, taquicardia, dispnéia, hematócrito baixo (12%) e mucosas pálidas indicam necessidade de transfusão (Radostits, 2000).

A transfusão é de extrema importância para os animais com quadros de úlceras do tipo dois, que geram grande perda de sangue, e choque hipovolêmico (Dirksen, 2005). A mesma é feita para repor cerca de 25 a 30% da perda sanguínea total e recomenda-se manutenção de fluidoterapia após o procedimento.

Antiácidos:

Para tratamento das úlceras são utilizados inibidores das secreções ácidas, para diminuir a agressão gerada pelos mesmos na mucosa do abomaso. Os mais utilizados são o omeprazol na dose de 4mg/kg via oral a cada 24hs, cimetidina na dose de 10mg/kg via oral a cada 8 hs.(Marshall, 2009).

Podem ser usadas substâncias que neutralizam a acidez do ambiente abomasal, como hidróxido de magnésio ou hidróxido de alumínio nas doses de 500 – 800 gramas para cada 450 quilos de peso vivo, de duas a quatro vezes por dia (Radostits, 2000).

Protetores de mucosa:

O uso de protetores de mucosa, como caulim ou pectina dissolvidos em 3 ou 4 litros de água e administrados duas vezes ao dia podem ser utilizados, porém com resultados limitados (Radostits, 2000).

Antibióticos:

O uso de antibióticos de amplo espectro para o tratamento de animais diagnosticados com úlceras é importante na prevenção de peritonites graves, que podem ocorrer no caso de úlceras do tipo 3, auxiliando o organismo animal a localizar as agressões (Dirksen, 2005).

Manejo:

Animais acometidos devem ser privados de situações estressantes, e alojados em ambientes confortáveis protegidos do frio, com sombra, água e alimentação de qualidade a disposição.

Animais de alta produção possuem alimentação com altos teores de proteína e carboidratos, o que pode ser um fator predisponente as úlceras.

A alimentação destes animais quando acometidos por úlceras deve conter fibras de boa qualidade, como feno (Radostits, 2000).

As silagens e concentrados finamente moídos devem ser diminuídos ou retirados. Se a dieta oferecida gerar um quadro de cetose, podem ser incorporados grãos menos moídos ou aveia inteira (Dirksen, 2005).

Prevenção:

A prevenção das úlceras de abomaso é complicada por ser uma enfermidade de etiologia multifatorial, porém alguns cuidados com a alimentação como fornecimento de relação volumoso/concentrado adequada, fracionamento em mais refeições diárias e manter suplementação mineral são cuidados eficientes. Manter medidas sanitárias como vacinação, vermifugação e cuidados com o ambiente dos animais, assim como minimizar fatores estressantes funcionam na prevenção das úlceras (Dirksen, 2005).

Relato de Caso:

Foi atendido uma fêmea nelore, com idade de 21 meses com peso de 950 Kg e gestante de 7 meses, no Hospital Veterinário da Universidade Federal de Minas Gerais no dia 22/05/2010.

Figura 1: Novilha nelore com idade de 22 meses e peso corporal de 950 Kg atendida no Hospital Veterinário da UFMG com úlcera de abomaso, observar boa condição corporal e região perineal com acúmulo de fezes escurecidas.

Histórico:

Segundo o veterinário da fazenda o animal era mantido em um estábulo onde recebia silagem, feno e ração em mistura total à vontade. No dia 12/05/2010 após retornar de viagem realizada para exposições o animal foi alojado em um piquete, com a alimentação a base de pastagem de tifton e mistura total com silagem, feno e ração fornecida apenas à noite. No dia 16/05/2010 foi realizado um casqueamento preventivo.

O animal estava prenhe de aproximadamente sete meses, e apresentou um quadro de fezes

amolecidas e escurecidas na tarde do dia 21/05/2010. Foi administrado flunixina meglumina, omeprazol e soro polivitamínico e mineralizante no dia 22/05/2010. Na tarde deste dia o animal foi encaminhado para o hospital veterinário da UFMG.

Exame Clínico:

O animal foi recepcionado e apresentava se em estação, apático, e com escore corporal de 4,5. Os parâmetros vitais eram: temperatura retal 38,6^{o} C, frequência cardíaca 128 bpm e frequência respiratória de 40 mpm. Ao exame de pele e anexos foi observado superfície corporal fria e mucosas hipocoradas. Apresentava abdômen tenso e sensível à dor, movimentos rumenais ausentes assim como apetite ausente, e fezes enegrecidas brilhantes e pastosas (aspecto de piche).

Figura 2 e 3: Imagem de novilha nelore com idade de 22 meses e peso corporal de 950 Kg atendida no Hospital Veterinário da UFMG com úlcera de abomaso observar a característica das fezes enegrecidas.

Exames Complementares:

Foi realizado exame para determinação do volume globular e uma hemogasometria utilizando o aparelho i-STAT®, com intuito de determinar o equilíbrio ácido básico e eletrolítico do animal.

O volume globular obtido utilizando a centrífuga de microhematócrito foi de 19%.

O resultado da hemogasometria segue abaixo.

Tabela 2: Resultado de Hemogasometria de uma novilha nelore com idade de 22 meses e peso corporal de 950Kg atendida no Hospital Veterinário da UFMG com úlcera de abomaso, realizada com o i-STAT® no dia 22/05/2010

Hemogasometria	
22/05/2010	
Na	140
K	3
Cl	99
TCO2	24
Bun	36
Glu	155
Hct	10
Ph	7,351
PCO2	40,3
HCO3	22,3
BE	-3
AnGap	22
Hb	3,4

.

Na hemogasometria observa se uma acidose compensada. O valor do anion GAP, que é a diferença entre a soma dos cátions e a soma dos ânions mensuráveis, de 22 (parâmetros fisiológico 13,9 a 20,2 mEq/L) é indicativo de acidose, o pH sanguíneo de 7,351, limite inferior do parâmetro fisiológico, em conjunto com a diminuição do bicarbonato e déficit de base de 3 indica que o organismo do animal manteve o equilíbrio acido básico através da utilização do tampão de bicarbonato.

O baixo valor de potássio provavelmente é devido à diminuição da ingestão de alimentos e da alteração presente no abomaso do animal (Freitas et. al. 2010).

O hematócrito de 10% (22 a 44%), hemoglobina de 3,4 g/dL (8 a 10 g/dL) e proteína plasmática 5,8 (6 a 8) valores muito baixos indicam anemia hemorrágica causada pela úlcera do tipo 2 no abomaso.

Diagnóstico:

O caso teve o diagnóstico fechado como uma úlcera abomasal hemorrágica tipo 2, gerando grande perda sanguínea, com prognóstico reservado. A evolução pode levar a uma anemia grave, peritonite pelo rompimento da parede do órgão e morte do animal.

Tratamento:

Foi instituído o tratamento para reposição da volemia. Para tal foi realizada transfusão sanguínea, baseada na perda estimada através da queda do volume globular. Foi realizado teste de compatibilidade antes do procedimento para prevenir a possibilidade de reação, onde não houve alteração.

A estimativa da perda sanguínea é baseada na diferença entre o hematócrito considerado normal, em média de 30%, e o hematócrito do animal no momento do exame. No momento do atendimento foi obtido o hematócrito de 10% da hemogasometria e o resultado da centrífuga de microhematócrito, de 19%.

Foi estimado um hematócrito menor (15%) em relação ao resultado obtido na centrífuga de microhematócrito, mais preciso que o produzido pela hemogasometria, devido ao quadro de hemorragia aguda. A perda sanguínea estimada foi calculada em cerca de 38 litros e a reposição foi feita para 30% desta quantidade, um total de 11,5 litros.

Realizou se antibiótico terapia para prevenção de uma peritonite, caso ocorrese rompimento ou fragilidade localizada da mucosa abomasal, com ceftiofur na dose de 2 mg por quilograma de peso vivo, por via intra muscular S.I.D.

Omeprazol como antiácido para reduzir a agressão a mucosa abomasal pelo ácido clorídrico, na dose de 4 mg por quilograma de peso vivo por via oral S.I.D.

Foi administrada fonte de cianocobalamina para auxílio na hematopoiese e recuperação da anemia 20 ml por via intramuscular S.I.D., já que o paciente tinha o apetite diminuído.

Evolução:

O quadro apresentado pelo animal tinha prognóstico reservado, e o tratamento instituído trouxe melhoras em longo prazo. O animal foi monitorado e mantido no hospital veterinário da UFMG até ter possibilidade de retornar a fazenda de origem.

O monitoramento foi feito através de exame clínico, hemogramas e hemogasometrias. Para identificação da resposta do animal a anemia e de alterações do equilíbrio ácido básico e hidroeletrolítico.

Tabela 3: Resultado de Hemogasometria de uma novilha nelore com idade de 22 meses e peso corporal de 950Kg atendida no Hospital Veterinário da UFMG com úlcera de abomaso, realizada com o i-STAT® nos dias 22,23 e 25/05/2010.

Hemogasometrias			
Data	**22/05/2010**	**23/05/2010**	**25/05/2010**
Na	140	143	143
K	3	3,8	4,7
Cl	99	105	106
tCO2	24	26	28
BUN	36	26	10
Glu	155	79	85
Htc	10	11	12
pH	7,351	7,429	7,438
pCO2	40,3	37,1	39,5
HCO3	22,3	24,6	26,7
BE	-3	0	3
AnGAP	22	16	15
Hb	3,4	3,7	4,1

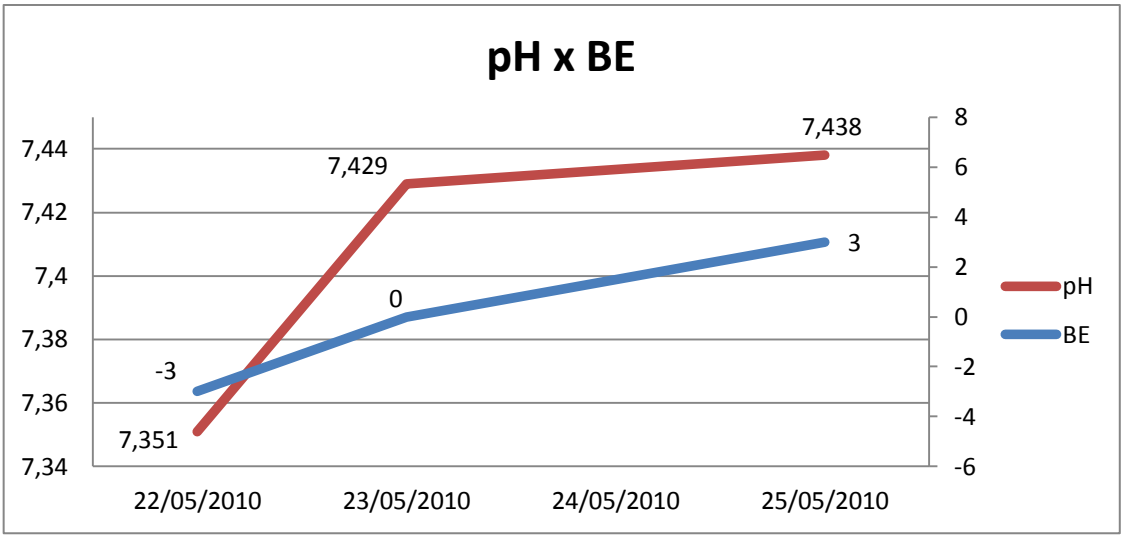

Gráfico 1: Valores de pH sanguíneo (pH) e déficit de bases (BE) de uma novilha nelore com idade de 22 meses e peso corporal de 950Kg atendida no Hospital Veterinário da UFMG com úlcera de abomaso, avaliados nos dias 22,23 e 25/05/2010.

Nos exames de hemogasometria realizados após o inicio do tratamento (23, 25/05), observa se melhora no equilíbrio ácido básico indicado por pH com valor dentro do ideal, assim como anion gap, bicarbonato e pCO2. O que juntamente com o processo de cicatrização da lesão abomasal, apontada pela melhora da coloração das fezes e o ligeiro aumento dos valores do hematócrito e hemoglobina sugerem a melhora do quadro geral do animal que voltou a se alimentar

.

Tabela 4: Resultados de eritrogramas de uma novilha nelore com idade de 22 meses e peso corporal de 950Kg atendida no Hospital Veterinário da UFMG com úlcera de abomaso, realizados nos dias 26 e 28/05/2010 e 01 e 09/06/2010 para monitoramento da resposta ao quadro hematológico.

Eritrograma					
Data	26/05/2010	28/05/2010	01/06/2010	09/06/2010	Parâmetros
Hemácias	4,7	3,7	3,9	6,17	$5\text{-}8x10^6/mm^3$
Hemoglobina	2,7	5,5	5,8	8,6	8-14g/dL
Hematócrito	15	17	17	27	26-42%
VCM	42,4	44	43,5	37,6	37-54fl
HCM	15,1	14,5	14,7	15,2	11-17ppg
CHCM	35,3	32,3	34,1	32,6	26-36g%
Proteína Pmt.	5,8	5,6	6,4	6,8	6-8
Fibrinogênio	600	400	600	200	200-500

Obs.: 26/05/2010 moderada policromasia, anisocitose e 2% de metarrubrícitos; 28/05/2010 anisocitose e 4,7% de metarrubrícitos; 01/06/2010 discreta anisocitose e policromasia; 09/06/2010 anisocitose com predomínio de microcitose.

Nos resultados dos hemogramas, no dia 26/05/2010 observou se alterações na série vermelha com redução de hematócrito, hemoglobina, contagem de hemácias e proteína indicando uma anemia hemorrágica. Após o inicio do tratamento (28/05 e 01, 06 e 09/06), notou se melhora destes parâmetros, indicando recuperação do quadro de anemia, além de resposta do organismo animal observado pela anisocitose, policromasia e presença de metarrubrícitos na circulação.

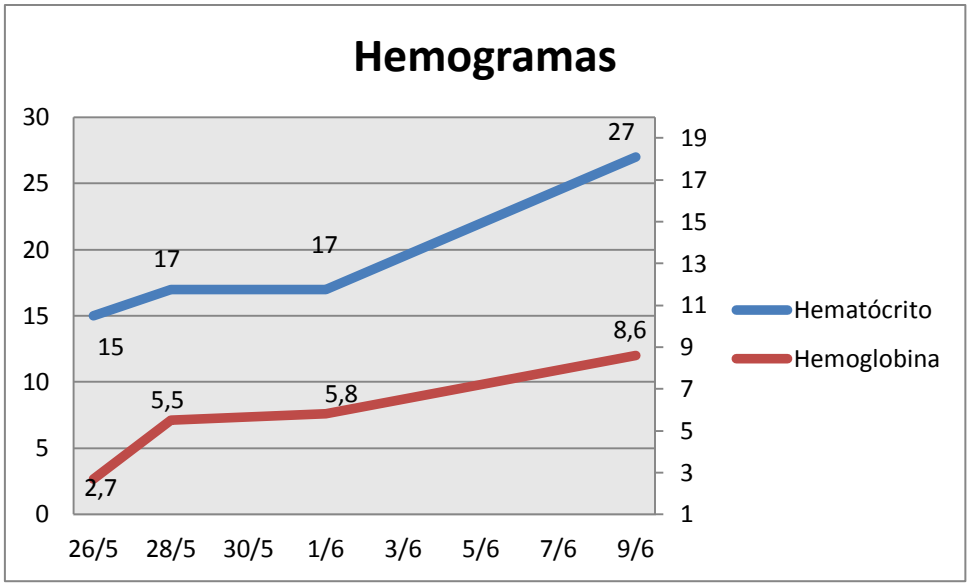

Gráfico 2: Valores de hematócrito e hemoglobina de uma novilha nelore com idade de 22 meses e peso corporal de 950Kg atendida no Hospital Veterinário da UFMG com úlcera de abomaso, realizados após início do tratamento nos dias 26 e 28/05/2010 e 01 e 09/06/2010.

Considerações Finais:

Levando em consideração o manejo relacionado ao animal apresentado neste trabalho, o alojamento em um estábulo recebendo alimentação muito rica em carboidratos e proteína fornecida a vontade, levando o animal a ganhos de peso de cerca de 1,6 Kg por dia, é um fator predisponente a úlcera pois gera uma grande quantidade de ácidos presentes no abomaso que aumenta a secreção de ácidos no mesmo e dissolve a capa de muco protetor (Breukink, 1976; Dirksen, 2005).

As constantes viagens para exposições e alguns equívocos em relação ao manejo pré-parto, que já é conhecidamente um período de muitas mudanças metabólicas na fêmea, a alteração brusca de alimentação e ambiente, realização de casqueamento preventivo são fatores estressantes, que geram um aumento na liberação de corticóides endógenos, estes produzem uma maior secreção de ácidos e pepsina no abomaso, favorecendo a formação das úlceras (Smith, 1986).

Os sinais clínicos apresentados pelo animal sugeriram uma úlcera

abomasal do tipo dois (Dirksen, 2005), que gerou grande perda sanguínea. O quadro observado nestas condições é citado por vários autores como de letalidade de 100% o que não foi observado neste caso, evidenciando que um diagnóstico preciso, tratamento precoce e adequado suporte ao paciente são efetivos para o sucesso na recuperação do animal.

Após diagnóstico, o tratamento instituído se mostrou eficaz para restabelecimento e suporte do animal, predispondo a cicatrização da lesão da mucosa do abomaso e resposta para o quadro hematológico. O animal foi então liberado após apresentar hematócrito dentro dos parâmetros fisiológicos para espécie, se alimentando normalmente e bem disposto.

Referências Bibliográficas:

ASSIS R. A.; LOBATO F. C. F.; FACURY FILHO E. J.; UZAL F. A.; SANTANA F. J. F.; DIAS L. D.; PARREIRAS P. M. Isolation of *Clostridium perfringens* type D from a suckling calve with ulcerative abomasitis. **Arquivos de medicina veterinária** v. 34 n. 2, 2002.

BERCHIELLI T. T.; PIRES A. V.; OLIVEIRA S. G. **Nutrição de Ruminantes**, 1° Edição, Editora: Funep, Jaboticabal-SP, 2006, 583p.

BREUKINK H. J. Aetiology and Patogenesis of Abomasal Bleeding in the Netherlands. **Proceedings of the 9th Cop. Int. Malad. Betail**, v. 1 n.47, p. 447-451, 1976.

DIRKSEN G.; GRUNDER H. D.; STOBER M., **Medicina Interna y Cirurgia del Bovino.** 4° edição. Editora Inter-médica, Buenos Aires-AR, 2005,632p.

DUKES, H. H.; SWENSON, H. J. **Fisiologia dos animais domésticos**. 11° Edição, Editora: Guanabara Koogan, Rio de Janeiro-RJ, 1996, 902p.

FREITAS M. D.; FERREIRA M. G.; FERREIRA P. M.; CARVALHO A. U.; LAGE A. P.; HEINEMANN M. B.; FACURY FILHO E. J. Equilíbrio eletrolítico e ácido-base em bovinos. **Ciência Rural.** V. 40 n. 12 p. 2608-2615, 2010.

JELINSKI M. D.; RIBBLE C. S.; CHIRINO-TREJO M. et al. The Relationship Between the Presence of Helicobacter pylori, Clostridium perfrigens type A, Campylobacter spp, or Fungi and Abomasal Ulcers in unweaned Beef Calves. **The Canadian Veterinary Journal**, v. 36, p. 379-382, 1995.

MARSHALL T. S. Abomasal Ulceration and Tympany of Calves. **Veterinary Clinics of Food Animals**, v. 25 p. 209-220, 2009.

MESARIČ, M.: Role of serum pepsinogen in detecting cows with abomasal ulcer. **Veterinarsk Arhiv** v. 75, p. 111-118, 2005.

MILLS K. W.; JOHNSON J. L.; JENSEN R. L.; WOODARD L. F.; DOSTER A. R. Laboratory Findings Associated with abomasal ulcers/timpany in range calves. **Journal of Veterinary Diagnostic Investigation,** v. 2 p. 208-212, 1990.

OOMS L.; OYAERT W. Electromyographic Study ot the Abomasal Antrum and Proximal Duodenum in Cattle. **Zentralbl Veterinarmed A**, v. 25 p. 464-473, 1978.

OK M.; SEN I.; TURGUT K.; IRMAK K. Plasma Gastrin and Activity and the Diagnosis of Bleeding Abomasal Ulcers in Cattle. **Journal of Veterinary Medicine A**. v. 48, p. 563-568.

RADOSTITS O. M.; GAY C. C.; BLOOD D. C.; HINCHCLIFF K. W. **Tratado de Doenças dos Bovinos, Ovinos, Suínos, Caprinos e Equinos.** 9º Edição. Editora Guanabara Koogan, Rio de Janeiro-RJ, 2000,1643p.

ROEDER B. L.; CHENGAPPA M. M.; NAGARAJA T. G.; AVERY T. B.; KENNEDY G. A. Isolation of clostridium perfringens from neonatal calves with ruminal and abomasal tympany, abomasitis and abomasal ulceration. **Journal of the American Veterinary Medical Association.** V. 190 n. 12 p. 1550-1555.

SMITH D. F.; MAUNSON L.; ERB H. N. Predictive Values for Clinical Sings of Abomasal Ulcer Disease in Adult Dairy Cattle. **Preventive Veterinary Medicine**, v. 3, p. 573-580, 1986.

SONGER J. G.; MISKIMINS D. W. Clostridial abomasitis in calves: Case report and review of literature. **Veterinary Anaerobes and Diseases** v. 11 p. 290-294, 2005.